

8 Ulusal Endokrin Cerrahi Kongresi

www.endokrincerrahisidernegi.org

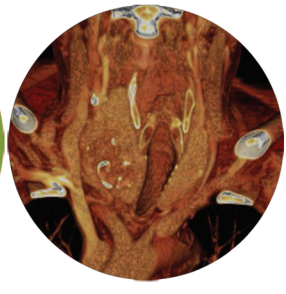

Bildiri Özetleri

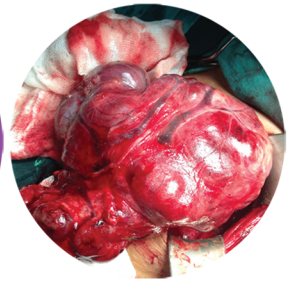

İÇİNDEKİLER

Kurullar 4

Seçilmiş Bildiriler Listesi 5

Serbest Bildiriler Listesi 6

Poster Bildiriler Listesi 8

Seçilmiş Bildiri Özetleri 17

Serbest Bildiri Özetleri 29

Poster Bildiri Özetleri 51

KURULLAR

ECD Yönetim Kurulu

Başkan
Doç. Dr. Mehmet Uludağ

Başkan Yardımcısı
Prof. Dr. Fatih Tunca

Genel Sekreter
Doç. Dr. Özer Makay

Sayman
Doç. Dr. Serkan Teksöz

Üyeler
Prof. Dr. Gökhan İçöz
Prof. Dr. Adnan İşgör
Prof. Dr. Mehmet Hacıyanlı
Prof. Dr. Serdar Özbaş
Prof. Dr. Yasemin Giles Şenyürek

Kongre Başkanı
Prof. Dr. Gökhan İçöz

Kongre Başkan Yardımcısı
Doç. Dr. Özer Makay

Kongre Sekreterleri
Doç. Dr. Atakan Sezer
Doç. Dr. Serkan Teksöz

Düzenleme Kurulu (alfabetik sırayla)
Prof. Dr. Yusuf Bükey
Prof. Dr. Mete Düren
Doç. Dr. Ali İlker Filiz
Prof. Dr. Mehmet Hacıyanlı
Prof. Dr. Adnan İşgör
Prof. Dr. Serdar Özbaş
Prof. Dr. Yasemin Giles Şenyürek
Prof. Dr. Tarık Terzioğlu
Prof. Dr. Serdar Tezelman
Prof. Dr. Fatih Tunca
Doç. Dr. Mehmet Uludağ
Doç. Dr. Selahattin Vural
Prof. Dr. Orhan Yalçın

SEÇİLMİŞ BİLDİRİLER LİSTESİ

SS-01 Başlangıç Amplitüd Değerinin Duyarlılığı - Retrospektif Değerlendirme (BADeDuR Çalışması)
Murat Özdemir, İsmail Cem Sormaz, Nurcihan Aygün, Fatih Tunca, Mehmet Uludağ, Yasemin Giles Şenyürek, Özer Makay

SS-02 Tiroid Cerrahisi Sırasında Sinyal Kaybı Sonrası İntraoperatif Vagus Siniri Amplitütünün Düzelmesi Normal Vokal Kord Fonksiyunu Ön Görebilir mi?
Murat Özdemir, Safa Vatansever, Özer Makay, Gökhan İçöz, Mahir Akyıldız

SS-03 İntraoperatif Krikotiroit Kas Elektromiyografisi İntraoperatif Sinir Monitorizasyonunun Bir Parçası Olabilir mi?
Mert Tanal, Nurcihan Aygün, Adnan İşgör, Mehmet Uludağ

SS-04 Metastatik Adrenal Kitlelerde Görüntüleme Yöntemlerinin Etkinliği: MAdGor Çalışmasının Sonuçları
Akif Enes Arıkan, Özer Makay, Safa Vatansever, Hüsnü Alptekin, Gürcan Albeniz, Ali Demir, Adnan Özpek, Fatih Tunca

SS-05 Tiroidektomi Sırasında Kullanılan İntraoperatif Sinir Monitorizasyonu Sinyal Kaybının Değerlendirilmesi, Prognostik Değeri ve Cerrahi Strateji
Mehmet Hacıyanlı, Emine Özlem Gür, Serkan Karaıslı, Selda Gücek Hacıyanlı, Erdinç Kamer, Turan Acar, Yusuf Kumkumoğlu

SS-06 İntraoperatif Sinir Monitorizasyonunda Tip 1 Sinyal Kaybında Posterior Krikoaritenoid Kasın Elektromiyografik Bulguları
Nurcihan Aygün, Mert Tanal, Adnan İşgör, Mehmet Uludağ

SS-07 Sporadik Primer Hiperparatiroidi Hastalarında Genel Yaklaşım - Anket Çalışması
Taner Kıvılcım, Ali İlker Filiz, Ali Uğur Emre, Nurcihan Aygün, Mehmet Hacıyanlı

SS-08 Disektör Monitör, Rekürren Laringeal Sinir İdentifikasyonunda İntermittant Stimülasyon Probundan Daha Avantajlıdır
Mehmet Hacıyanlı, Selda Gücek Hacıyanlı, Serkan Karaıslı

SS-09 Graves Oftalmopatisinde Tiroidektomi Sonrası Orbital Doku Volümleri ve Proptozis Değişikliklerinin Manyetik Rezonans Görüntüleme ile Değerlendirilmesi
İsmail Cem Sormaz, Yiğit Soytaş, İbrahim Fethi Azamat, Şeyma Karakuş, Elnur Hüseynov, Fatih Tunca, Yasemin Giles Şenyürek

SERBEST BİLDİRİLER LİSTESİ

S-001 Tiroidektomi Esnasında Rekürren Laringeal Sinirin Yaralanma Mekanizmaları ve Devamlı İntraoperatif Sinir Monitorizasyonunun Cerrahi Strateji Üzerine Etkisi
İsmail Cem Sormaz, İbrahim Fethi Azamat, Fatih Tunca, Yasemin Giles Şenyürek

S-002 Reküren Laringeal Sinirin Farklı Elektrostimulatör Problar ile Uyarılmasının Klinik ve Elektrofizyolojik Olarak Karşılaştırılması
Yiğit Türk, Murat Özdemir, Özer Makay, Gökhan İçöz, Mahir Akyıldız

S-003 Robotik Cerrahi, Obez Olan Adrenal Hastalarda Bir Avantaj mıdır?
Orhan Ağcaoğlu, Melis Akbaş, Özer Makay

S-004 Benign Tiroid Hastalığı Nedeni ile Total Tiroidektomi Yapılmış Olgularda Tiroid Replasman Tedavisi-Genel Cerrahlar için Tutum Anketi
Özlem Zeliha Sert, Taner Kıvılcım, Özer Makay

S-005 Santral Nodal Metastazı Olan Papiller Tiroid Karsinomlu (PTK) Olgularda Postoperatif RAI Kararında Stimüle Tg Kullanımı
Oğuz Uğur Aydın, Lütfi Soylu, Seyfettin Ilgan, Serdar Özbaş, Banu Bilezikçi, Alptekin Gürsoy, Savaş Koçak

S-006 Papiller Tiroid Kanserinde Santral Lenf Nodu Pozitifliğine Etki Eden Faktörler
Oğuz Uğur Aydın, Lütfi Soylu, Serdar Özbaş, Seyfettin Ilgan, Banu Bilezikçi, Alptekin Gürsoy, Savaş Koçak

S-007 ATA 2015 Kılavuzu Işığında Tiroid Nodüllerine Genel Yaklaşım-Anket Çalışması
Taner Kıvılcım, Özer Makay, Murat Ferhat Ferhatoğlu, Abdulcabbar Kartal, Ali İlker Filiz

S-008 Tiroit Nodüllerinden Yapılan İnce İğne Aspirasyon Biyopsisi Önemi Belirsiz Atipisi Olan Hastalarda Malignite Riskini Etkileyen Faktörler
Hikmet Pehlevan, Samet Şahin, Yunus Nadi Yüksek, Gül Dağlar, Tanju Tütüncü, Sabri Özden

S-009 Ötiroid Obez Hastalarda Sleeve Gastrektominin Tiroid Fonksiyonları ve Metabolik Parametreler Üzerine Etkisi
Zeki Özsoy, Faruk Kutlutürk

S-010 Cerrahlarının Tiroid Cerrahisinin Ses ve Havayolu Komplikasyonları ile ilgili Farkındalığı: Anket Çalışması
Necati Enver, İsmail Cem Sormaz, Özer Makay, Mehmet Uludağ

S-011 Total Tiroidektomi Sonrası Parathormon Seviyesinin Ameliyat Öncesi Değere Oranla Düşüş Yüzdesinin Ameliyat Sonrası Hipokalsemiye Etkisi
İsmail Cem Sormaz, Ahmet Yalın İşcan, İlker Özgür, Şeyma Karakuş, Fatih Tunca, Yasemin Giles Şenyürek, Tarık Terzioğlu

S-012 Retrosternal Guatrlı Hastalarda Mediastinal Tiroid Hacminin Ekstraservikal Yaklaşım Kararına Etkisi
İsmail Cem Sormaz, Derya Salim Uymaz, Ahmet Yalın İşcan, İlker Özgür, Artur Salmaslıoğlu, Fatih Tunca, Yasemin Giles Şenyürek, Tarık Terzioğlu

S-013 Subtotal Paratiroidektomi Yapılan Kronik Renal Yetmezlikli Hastalarda İntraoperatif Parathormon Değerlerinin Cerrahinin Başarısını Göstermedeki Yeri: Üçüncü Basamak Bir Kliniğin Verileri
İsmail Alper Tarım, Tuğrul Kesicioğlu, Kağan Karabulut, Murat Derebey, Salih Raşit Mizan, Cafer Polat

S-014 Tek Kesiden Laparoskopik Adrenalektomi ve Çoklu Kesiden Laparoskopik Transabdominal Adrenalektomi Sonuçlarımız
Derya Salim Uymaz, Orhan Ağcaoğlu, Şenol Carıllı, Serdar Tezelman

S-015 Primer Hiperparatiroidide İnce İğne Aspirasyonu Yıkama Sıvısında Parathormon Ölçümünün Odaklanmış Cerrahiye Katkısı
Arzu Atalay Akan, Özgür Yüzer, Seyda Kadir Meke, Gülen Safiye Temel, Semra Günay, Orhan Yalçın

S-016 Radioguided Okült Lezyon Lokalizasyon (ROLL) Tekniği ile Minimal İnvaziv Paratiroidektomi
Lütfi Soylu, Oğuz Uğur Aydın, Seyfettin Ilgan, Serdar Özbaş, Savaş Koçak

S-017 Minimal İnvaziv Paratiroidektomide ROLL (Radioguided Okült Lezyon Lokalizasyon) Tekniğinin Etkinliği ve Güvenilirliği
Koray Demirel, Serap Erel, Gönül Koç, Soykan Dinç, Turgut Çavuşoğlu, Aziz Mutlu Barlas, Sema Hücümenoğlu, Meliha Korkmaz, M. Recep Pekcici

S-018 Endemik Guatr Bölgesinde Trioid İnce İğne Aspirasyon Biyopsilerinde Saptanan Önemi Belirsiz Atipi/Önemi Belirsiz Folliküler Lezyon Varlığında Yaklaşım Ne Olmalıdır?
Tangul Bulut, Burhan Mayir, Ayşe Merter Arduçoğlu, Ruşen Uzun, Selma Şengiz Erhan, Tülay Keklik Temuçin, İsa Kayhan, Betül Çelik, Uğur Doğan

S-019 Basedow-Graves, Hashimoto Tiroiditi ve Nodüler Guatr Hastalarında Tiroid Kanseri Görülme Sıklığı Farklı mı?
Mehmet Erdoğan, Şahin Bedir, Murat Özdemir, Banu Şarer Yürekli, Yeşim Ertan, Özer Makay

S-020 "Önemi Belirsiz Atipi" Tanısı ile Ameliyat Edilen Olgularımız ve Sonuçlarımız
Orhan Yalçın, Özgür Yüzer, Deniz Tazeoğlu, Semra Günay, Arzu Akan, Çağlar Çakır, Deniz Özel

POSTER BİLDİRİLER LİSTESİ

P-001 Primer Hiperparatiroidi Hastalarındaki Klinik Sonuçlarımız
Adnan Özpek, Ethem Ünal, Hüseyin Kerem Tolan, Metin Yücel, Aylin Acar, Tolga Canbak, Mustafa Özbağrıaçık, Fikret Ezberci

P-002 Tiroidin Nadir Tümörlerinden Olan Hurthle Hücreli Karsinomun 6 Olgu ile Retrospektif Olarak Değerlendirilmesi
Akile Zengin, Sezgin Zeren, Cengiz Koçak, Mehmet Hüseyin Metineren

P-003 Tiroid Nodüllerinde Radyofrekans Ablasyon Tedavisinin Yeri ve Önemi Nedir?
Akile Zengin, Sezgin Zeren, Mehmet Korkmaz

P-004 Vitamin D Düzeylerinin Tiroidektomi Sonrası Gelişen Hipokalsemi Üzerine Etkileri
Yeşim Akdeniz, Ali İmran Küçük, Yusuf Arslan, Adem Şentürk, Belma Koçer

P-005 Paratiroid Adenomlarında Çap ve Volümün Parathormon Değerleri Üzerine Etkileri
Yeşim Akdeniz, Ali İmran Küçük, Berçem Ayçiçek, Feyzi Gökosmanoğlu, Belma Koçer

P-006 Kolon Kanserinin Etyolojisinde Hiperparatiroidizm İlişkisi: Dev Paratiroid Adenomu Olgu Sunumu
Alican Güreşin, Gökhan Pösteki, Sertaç Ata Güler, Turgay Şimşek, Emre Özcan, Nuh Zafer Cantürk

P-008 Tiroid Papiller Kanserinin Vena Jugularis İnterna'da Tümör Embolisi
Betül Sezer, Mehmet Çelik, Buket Yılmaz Bülbül, Fulya Öz Puyan, Atakan Sezer

P-009 Çift Piramidal Lob: Nadir bir Prezentasyon
Betül Sezer, Mehmet Çelik, Buket Yılmaz Bülbül, Atakan Sezer

P-010 Malign Melanom Hastasında Tiroid Kanseri, Bazal Hücreli Karsinom ve Servikal Lenf Nodu Birlikteliği; Cerrahi Tedavi Çıkmazları
Betül Sezer, Mehmet Çelik, Buket Yılmaz Bülbül, Ezgi Genç, Tulin Yalta, Atakan Sezer

P-011 Azerbaycan Tıp Üniversitesi Öyrencileri Arasında Tiroid Hastalıklarının Prevalansı
Azer Ferahim Hümmetov, Abbas Hüseyn Abbasov, Xatire Novruzeli Şirinov, Afag Dursun Hümmetova

P-012 Tiroid Papiller Kanseri Nedeni ile Parsiyel Tiroidektomi Uygulanan Olguda Yıllar Sonra Gelişen Anaplastik Tiroid Karsinomu
Banu Karapolat, Yusuf Ziya Yamak, Ayten Livaoğlu, Sercan Büyükakıncak

P-013 Kliniğimizde Son 1 Yıl içinde 3 cm ve Üzerinde Nodülü Olan ve Total Tiroidektomi Yapılan Olguların Analizi
Banu Karapolat, Yusuf Ziya Yamak, Ömer İleri, Halil Afşin Taşdemir, Eray Kurnaz, Üzer Küçüktülü

P-014 Endemik Bir Bölgede Benign Tiroid Hastalığı Nedeniyle Total Tiroidektomi Uygulanan Olgularda Papiller Karsinom ve Papiller Mikrokarsinom Görülme Oranları
Banu Karapolat, Ömer İleri, Yusuf Ziya Yamak, Eray Kurnaz, Halil Afşin Taşdemir, Üzer Küçüktülü

P-015 Kliniğimizde Son 3 Yıl içinde Paratiroidektomi Yapılan Olguların Analizi
Banu Karapolat, Yusuf Ziya Yamak, Eray Kurnaz, Ömer İleri, Halil Afşin Taşdemir, Üzer Küçüktülü

P-016 Amiloid Guatr; Olgu Sunumu
Bartu Badak, Enver İhtiyar, Mustafa Salış, Didem Turcan

P-017 Tiroidektomi Sonrası Unutulmuş Guatr; Olgu Sunumu
Bartu Badak

P-018 Okkult Papiller Tiroid Kanseri Olan Hastalarda Rutin Olarak Profilaktik Santral Boyun Diseksiyonu Yapmalı mıyız?
Orhan Ağcaoğlu, Berk Göktepe, Çağrı Bilgiç, Onur Bayram, Derya Salim Uymaz, Bülent Çolakoğlu, Serdar Tezelman

P-020 Surrenal Kitlelerde Cerrahi Girişim Sonuçları
Burhan Mayir, Abdullah Durhan, Umut Rıza Gündüz, Uğur Doğan, Tuğrul Çakır, Arif Aslaner, Osman Zekai Öner, Mehmat Tahir Oruç

P-021 Ultrasonda Görünmeyen Dev Paratiroid Adenomu
Bülent Çitgez, Evren Besler, Tuğba Ata, Sıtkı Gürkan Yetkin, Banu Yılmaz Özgüven, Esra Çil, Alper Özel, Mehmet Uludağ

P-022 Tiroid Nodüllerinin İnce İğne Aspirasyon Biopsisi Güvenli mi?
Bülent Çitgez, Evren Besler, Hamdi Özşahin, Sıtkı Gürkan Yetkin, Tuğba Ata, Onur Güven, Banu Yılmaz Özgüven, Alper Özel, Feyza Yener Öztürk, Mehmet Uludağ

P-023 Primer Hiperparatiroidi; Paratiroid Adenomlu Hastalarda Preop ve Perop Tanı Yöntemlerinin Odaklanmış Cerrahi Üzerine Etkisi
Bülent Gürbüz, Serkan Zenger, Bülent Çolakoğlu, Onur Demirkol, Özlem Aydın, Faruk Alagöl, Tarık Terzioğlu

P-024 Papiller Tiroid Karsinomlarında Tamamlayıcı Tiroidektomi İçin Prediktif Faktörler
Cemal Kaya, Sinan Ömeroğlu, Emre Bozkurt, Tuğba Ata, Ozan Çalışkan, Mehmet Uludağ

P-025 Papiller Tiroid Karsinomunun Folliküler Varyantı: Preoperatif Ultrasonografi ve Sitolojik Özellikleri
Cemal Kaya, Ozan Çalışkan, Emre Bozkurt, Sinan Ömeroğlu, Tuğba Ata, Mehmet Uludağ

P-026 Tiroid Malignitesi Nedeniyle Tamamlayıcı Tiroidektomi Uygulanan Hastalarda Komplikasyon Oranları
Cemal Kaya, Tuğba Ata, Emre Bozkurt, Sinan Ömeroğlu, Ozan Çalışkan, Mehmet Mihmanlı

P-027 Hipertiroidizm Nedeni ile Planlanan Tiroidektomi Hazırlığında Terapötik Plazmaferezin Önemi; Olgu Sunumu
Hamide Pişkinpaşa, Meral Mert, Ahmet Cem Dural, Cevher Akarsu, Nuri Alper Şahbaz, Kamer Çorba, Deniz Güzey

P-028 Non Rekürens Laringeal Sinir, Nadir Görülen Anatomik Varyasyon
Deniz Tazeoğlu, Seyda Kadir Meke, Canberk Toy, Orhan Yalçın

P-029 Plonjan Guatr Hastalarında Ne Zaman Sternotomi Yapılmalı? - Parsiyel Sternotomi Gerektiren Retrosternal Guatr Olgusu Üzerinden Kısa Literatür Tartışması
Deniz Tihan, Mehmet Ali Karacaer, Arif Haberal, Emrah Bayam, Ayhan Kayaoğlu, Gamze Çıtlak

P-030 Çocukluk Çağında Hiperkalseminin Nadir Bir Nedeni: Paratiroid Adenomu
Derya Buluş, Hakan Buluş, Elif Yağlı, Uğur Ufuk Işın

P-031 CASTLE: Timus Benzeri Farklılaşma Gösteren Tiroid Kanseri
Emine Özlem Gür, Mehmet Hacıyanlı, Selda Hacıyanlı, Erdinç Kamer, Serkan Karaıslı, Türkan Rezenko

P-032 Papiller ve Mikropapiller Tiroid Karsinomlarında Multifokalitenin Değerlendirilmesi
Emine Özlem Gür, Serkan Karaıslı, Selda Hacıyanlı, Erdinç Kamer, Hüdai Genç, Kemal Atahan, Mehmet Hacıyanlı

P-035 Multisentrik Yerleşimli Tiroid Papiller Mikrokarsinomları
Erdinç Kamer, Emine Özlem Gür, Melek Gökova, Serkan Karaıslı, Fatma Tatar, Hüdai Genç, Mehmet Hacıyanlı

P-036 Tiroid Papiler Karsinomlu Hastalarda Tanı ile Tedavi Arasındaki Sürenin Değerlendirilmesi
Erdinç Kamer, Mehmet Hacıyanlı, Coşkun Onak, Melek Gökova, Fatma Tatar, Hüdai Genç

P-038 Paratiroid Cerrahisindeki Başarısızlık Sebeplerimiz
Gülşah Elbüken, Makbule Begüm Balkan, Sayid Shafi Zuhur, Ufuk Coşkunkan, Sibel Özkan Gürdal

P-039 İnsidental İğsi Hücreli Anaplastik Tiroid Kanseri: Olgu sunumu
Necdet Derici, Güngör Üzüm, Fatih Dal, Hasan Ökmen, Meltem Küçük Yılmaz, Turgay Erginel, Serkan Sarı, Murat Güveli

P-040 Noninvaziv Anaplastik Tiroid Kanseri. Nadir Bir Olgu
Halis Bağ, Yasin Peker, Haldun Kar, Necat Cin, Fatma Tatar

P-041 Kord Vokal Paralizisi Yapan, Lokorejyonel İnvazyonlu, İnfiltratif Papiller Tiroid Karsinomu Olgusu
Hüseyin Cahit Yalçın, Yusuf Yücel, Orhan Gözeneli, Faik Tatlı, Mehmet Kaplan, Ali Uzunköy

P-043 Renal Metastaz ile Ortaya Çıkan Tiroid Papiller Karsinom Hurtle Hücreli Varyant Tedavi Yaklaşımımız
İbrahim Tayfun Şahiner, Ferit Kerim Küçükler, Mesut Bala, Musa Ekici, Mehmet Murat Baykam, Güven Güney, Betül Bozkurt

P-044 Paratiroid Cerrahisinde Preoperatif Görüntülemenin Önemi, Tek Merkez Deneyimi
İbrahim Tayfun Şahiner, Mesut Bala, Betül Bozkurt

P-046 Nonfonksiyonel Nonmetastatik Dev Adrenokortikal Karsinom: Bir Olgu Sunumu
İsmail Alper Tarım, Murat Derebey, Kağan Karabulut, Can Akgün, Mahmut Arif Yüksek, Gökhan Selçuk Özbalcı, Bahadır Bülent Güngör, Mahmut Başoğlu

P-047 MEN-1 Tanılı Primer Hiperparatiroidi Hastalarında Subtotal Paratiroidektomi Sonuçlarımız
İsmail Alper Tarım, Hamza Çınar, Murat Derebey, Gökhan Selçuk Özbalcı, Mahmut Başoğlu, Cafer Polat

P-048 Hipervasküler Adrenal Kitlelerde Ameliyat Öncesi Adrenal Arter Embolizasyonu
İsmail Cem Sormaz, Fatih Tunca, Arzu Poyanlı, Yasemin Giles Şenyürek

P-049 Rektum Adenokarsinomunun Tiroid Bezine Metastazı
Kamil Erözkan, Osman Bozbıyık, Tayfun Yoldaş, Murat Özdemir, Özer Makay, Mustafa Ali Korkut

P-050 Bilober Multinodüler Guatr Hastalarına Hemitiroidektomi Uygulasaydık, 1 cm'in Altında Nodülü Olan Karşı Lobda Ne Bırakmış Olacaktık?
Kamil Erözkan, Murat Özdemir, Özer Makay, Gökhan İçöz, Mahir Akyıldız

P-051 Soliter Nodüllerde Frozen Kesit Çalışmasının Önemi: Kanser Oranı Beklenenden Yüksek mi?
Kamil Erözkan, Murat Özdemir, Safa Vatansever, Özer Makay, Gökhan İçöz, Mahir Akyıldız

P-052 Karotis Kılıfında Çok Nadir Görülen Tümör; Kavernöz Hemanjiyom
Kayhan Özdemir, Ali Küçük, Fevzi Gökosmanoğlu, Ayşegül Pekcan, İsmail Zengin, Belma Koçer

P-056 Paratiroid Kanserinde İntraoperatif Değerlendirmenin Önemi
Kubilay Dalcı, Gürhan Sakman, Uğur Topal, Orçun Yalav, İsa Burak Güney, Aysun Hatice Uğuz

P-057 Tall Cell Tiroid Kanserlerinde Klinik Deneyimimiz
Kubilay Dalcı, Gürhan Sakman, Ayşe Gizem Ünal, İsa Burak Güney, Kıvıcım Eren Ateş, Aysun Hatice Uğuz

P-058 Anaplastik Tiroid Kanserli Olgular
Mehmet Aykut Yıldırım, Faruk Aksoy, Ahmet Tekin, Celalettin Vatansev, Metin Belviranlı

P-059 Papiller Karsinomun Nadir Bir Yerleşim Yeri: Tiroglossal Kanal Kisti
Mehmet Hacıyanlı, Selda Hacıyanlı, Serkan Karaıslı, Tuğba Balkaya, Turan Acar, Erdinç Kamer

P-060 Timus Benzeri Farklılaşma Gösteren İğsi Epitelyal Tümör (SETTLE): İki Olgu Sunumu
Mehmet Hacıyanlı, Selda Hacıyanlı, Cengiz Tavusbay, Emine Özlem Gür, Erdinç Kamer, Demet Etit

P-061 Bulunamayan Paratiroid Adenomununun Tespiti için İnferior Tiroid Arter Proksimal Ligasyonu ile BirlikteTek Taraflı Santral Kompartman Diseksiyonu: Yeni bir Yaklaşım
Mehmet Hacıyanlı, Selda Hacıyanlı, Emine Özlem Gür, Turan Acar, Cengiz Tavusbay, Erdinç Kamer

P-062 Gebelikte Primer Hiperparatiroidi; Ultrasonografik Lokalizasyon Kullanılarak Minimal İnvaziv Cerrahi ile Yönetim: 2 Olgu Sunumu
Mehmet Hacıyanlı, Emine Özlem Gür, Hüdai Genç, Selda Hacıyanlı, Fatma Tatar, Turan Acar

P-063 Sporodik Primer Hiperparatiroidizmde Şiddetli Hiperkalsemi Sıklıkla Karsinoma Değil Adenoma Bağlıdır
Mehmet Hacıyanlı, Gülden Ülker Ballı, Emine Özlem Gür, Selda Hacıyanlı, Hüdai Genç, Salih Can Çelik, Osman Nuri Dilek

P-064 Tiroid Nodüllerinde İnce İğne Aspirasyon Biyopsisinin Tiroid Hormonları ve Tiroglobulin Üzerine Etkisi
Mehmet Kadir Bartın, Muzaffer Önder Öner, Müge Bartın

P-065 Tiroidektomi Uygulanan Hastalarda Tiroid Gelişim Anomalisi Sıklığı
Mert Tanal, Mehmet Taner Ünlü, Nurcihan Aygün, Adnan İşgör, Mehmet Uludağ

P-066 İntraoperatif Nöromonitörizasyon Uygulaması Sonrası, Sinyal Kaybı Yaşanmayan Tiroid ve Paratiroid Hastalarında Postoperatif Laringeal Muayene İhmal Edilebilir mi?
Murat Özdemir, Özer Makay

P-067 Robot Destekli Endoskopik Mediastinal Paratiroidektomi: Video Poster Sunumu
Özer Makay, Sait Durmaz, Murat Özdemir, Ilgın Şimşir, Gökhan İçöz, Mahir Akyıldız

P-071 Beniğn Tiroid Nodüllerinde Radyofrekans Ablasyon ve Mikrodalga Ablasyon Uygulanan Hastaların Karşılaştırılması
Mustafa Ümit Uğurlu, Mirkhalig Javadov, Ruslan Asadov, Cumhur Yeğen, Bahadır M. Güllüoğlu

P-072 Kliniğimizde Tiroid Papiller Karsinom ve Papiller Mikrokarsinomun Prognostik Faktörler ve Klinik özellikler Açısından Karşılaştırılması
Muzaffer Önder Öner, Mehmet Kadir Bartın, İlhan Taşdöven

P-073 Total Tiroidektomi Sonrası Gelişen Hipokalsemiyi Etkileyen Faktörler
Muzaffer Önder Öner, Mehmet Kadir Bartın, İlhan Taşdöven

P-074 Paratiroid Adenomu Görüntülemede Deneyimin Önemi
Necat Cin, Fatma Tatar, Yasin Peker, Haldun Kar, Halis Bağ, Evren Durak, Hüdai Genç

P-075 İntraoperatif Sinir Monitorizasyonunun Standardizasyonunun Non-reküren Laringeal Sinirin Erken Saptanmasına Katkısı
Nurcihan Aygün, Mert Tanal, Mehmet Uludağ, Adnan İşgör

P-076 Primer Hiperparatiroidili Hastalarda Paratiroid Adenomu için En İyi Lokalizasyon
Osman Toktaş, Ali Rıza Karayıl, Özkan Yılmaz, Necat Almalı, Abdussamet Batur, Murat Atmaca, Murat Alay, Saliha Yıldız, Rıfkı Üçler, Mehmet Çetin Kotan

P-077 Primer Hiperparatiroidili Hastalarda İlk Minimal İnvaziv Cerrahi Sonuçlarımız
Osman Toktaş, Baran Yerlikaya, Öztekin Çıkman, Remzi Kızıltan, Sebahattin Çelik, Nurettin Yüzkat, Sadi Elasan, M. Çetin Kotan

P-078 Paratiroid Cerrahisinde Ekstrem Olgular
Osman Toktaş, Baran Yerlikaya, Necat Almalı, Öztekin Çıkman, Özgür Kemik, M. Çetin Kotan

P-079 Primer Hiperparatiroidizm Tedavisinde Başarıyı Artıran Faktörler
Ahmet Cem Esmer, Orhan Yalçın, Özgür Yüzer, Arzu Atalay Akan, Semra Günay, Burak Güney, Deniz Tazeoğlu

P-080 İntraoperatif Gama Prob Eşliğinde Mediastinal Yerleşimli Ektopik Paratiroid Adenomu Eksizyonu: Nadir ve Zor Bir Olgu
Özlem Zeliha Sert, Mustafa Berkeşoğlu, Abdülkadir Bilgiç, Pınar Pelin Özcan Kara, Zehra Pınar Koç, Ahmet Dağ

P-084 Tiroid Cerrahisi Geçiren 3059 Hastanın Klinikopatolojik Verilerinin Retrospektif Olarak Değerlendirilmesi
Yusuf Yağmur, Sami Akbulut, Hamdi Sakarya, Serdar Gümüş, Zeynep Şener Bahçe, Nilgün Söğütçü

P-085 Sternotomisiz- Kocher Kesisi ile Retrostenal İntratorasik Subcarinal Dev Guatr: Tiroidektomi -Video Olgu Sunumu
Selman Alkan, Mehmet Erikoğlu, Melek Yalçın

P-086 Tiroid Glanda Metastaz Yapan Meme Kanseri, Olgu Sunumu
Selman Alkan, Mehmet Aykut Yıldırım, Faruk Aksoy

P-087 Kolon Kanserinin Tiroid Glanda Metastazı Olgu Sunumu
Mehmet Aykut Yıldırım, Selman Alkan, Alper Varman, Ahmet Tekin, Faruk Aksoy

P-088 Adrenal Cerrahi Deneyimimiz
Semra Günay, Orhan Yalçın, Özgür Yüzer, Seyda Kadir Mekke, Mine Adaş

P-090 Nüks Primer Hiperparatiroidinin Oldukça Nadir Bir Nedeni: Paratiromatozis
Mehmet Hacıyanlı, Serkan Karaıslı, Selda Gücek Hacıyanlı, Ahmet Atasever, Demet Arıkan Etit

P-091 Nadir Bir Adrenal Patoloji: Adrenal Kistik Lenfanjiyom
Emine Özlem Gür, Serkan Karaıslı, Turan Acar, Selda Gücek Hacıyanlı, Demet Arıkan Etit, Mehmet Hacıyanlı

P-092 Intraoperatif Sinir Monitorizasyonu Kullanımı ile Evreli Tiroidektomi Güvenilir midir?
Emine Özlem Gür, Mehmet Haıiyanlı, Serkan Karaıslı, Selda Gücek Hacıyanlı, Erdinç Kamer, Yusuf Kumkumoğlu, Turan Acar

P-093 Total Tiroidektomi Uygulanan 547 Olgunun Retrospektif Olarak Değerlendirilmesi- Tek Merkez ve Tek Cerrah Deneyimi
Sinan Cumhur Karakoç

P-094 Kolorektal Kanser Tiroid Bez Metastazı: Olgu Sunumu
Süleyman Özkan Aksoy, Ali İbrahim Sevinç, Merih Güray Durak, Pınar Balcı, Mehmet Ali Koçdor, Mehmet Serdar Saydam

P-095 Primer Hiperparatiroidizm Cerrahisinde Minimal İnvaziv Radyoguıded Paratiroidektomi ile Birlikte İntraoperatif QPTH Ölçümü: DEÜTF Deneyimi
Ali İbrahim Sevinç, Süleyman Özkan Aksoy, Recep Bekiş, Merih Güray Durak, Mehmet Ali Koçdor, Mehmet Serdar Saydam

P-096 Hiperparatiroidi Nedeni ile Cerrahi Tedavi Uygulanan Hastalardaki İntraoperatif Q Pth Ölçümü Sonuçları: DEÜTFH Deneyimi
Ali İbrahim Sevinç, Süleyman Özkan Aksoy, Merih Güray Durak, Mehmet Ali Koçdor, Mehmet Serdar Saydam

P-097 Nadir Görülen Bir Sürrenal Kitle Olgusu: Primer Sürrenal Leiomyosarkom
Süleyman Özkan Aksoy, Ali İbrahim Sevinç, Merih Güray Durak, Pınar Balcı, Mehmet Ali Koçdor, Mehmet Serdar Saydam

P-098 526 Paratiroidektomi Olgusunun Retrospektif İncelenmesi
Ali İbrahim Sevinç, Süleyman Özkan Aksoy, Merih Güray Durak, Mehmet Ali Koçdor, Mehmet Serdar Saydam

P-099 Paratiroid Adenomlarında Lokalizasyon Özellikleri
Şahin Kahramanca, Turgut Anuk, Ali Cihat Yıldırım, Mahmut Can Yağmurdur

P-100 Paratiroid Adenom Büyüklüğü ile Kalsiyum, Parathormon, ALP ve 24 Saatlik İdrar Kalsiyum Miktarı Arasındaki İlişki
Şahin Kahramanca, Turgut Anuk, Ali Cihat Yıldırım, Mahmut Can Yağmurdur

P-101 Paratiroid Adenomuna Bağlı Primer Hiperparatiroidizmli Olgularda Hiperkalsiüri Düzeyinin Cerrahi Başarıyı Belirmedeki Etkisi
Şahin Kahramanca, Turgut Anuk, Ali Cihat Yıldırım

P-103 Submandibular Ektopik Tiroid Dokusu: Olgu Sunumu
Turan Acar, Nihan Acar, Coşkun Onak, Mehmet Hacıyanlı

P-104 Sürrenal Arteriyovenöz Malformasyon – Bir olgu sunumu
Turgay Şimşek, Setaç Ata Güler, Nuh Zafer Cantürk, Özgür Çakır, Yeşim Gürbüz

P-105 Miksoid Değişiklikler Gösteren Adrenokortikal Adenom - Bir Olgu Sunumu
Turgay Şimşek, Setaç Ata Güler, Anıl Çubukçu, Nuh Zafer Cantürk, Emre Özcan, Yeşim Gürbüz

P-106 Tiroidit ve Tiroid Bez Malignitelerinde İatrojenik Paratiroidektomi Sıklığı
Şahin Kahramanca, Turgut Anuk, Ali Cihat Yıldırım

P-107 Ortalama Trombosit Hacmi (MPV) ile Tiroid Bezi Kanserleri Arasındaki İlişki
Turgut Anuk, Ali Cihat Yıldırım

P-108 Ortalama Trombosit Hacmi (MPV) ile Tiroidit Varlığı Arasındaki İlişki
Ali Cihat Yıldırım, Turgut Anuk, Mahmut Can Yağmurdur

P-109 Renal Kolikle Bulgu Veren Paratiroid Karsinomu: Olgu sunumu
Ali Cihat Yıldırım, Turgut Anuk

P-110 Tiroid Cerrahisi Uygulanan Hastalarda İİAB Bethesda Sonuçları ile Postoperatif Patolojiler Arasındaki İlişki
Ali Cihat Yıldırım, Turgut Anuk

P-111 Tiroid Cerrahisinde Sonuçların Özellikleri
Ali Cihat Yıldırım, Turgut Anuk

P-112 Tiroid Cerrahisi Uygulanan Geriatrik ve Nongeriatrik Hasta Grubunda Hormon Seviyelerinin Patolojiler Açısından Farklılığı
Ali Cihat Yıldırım, Turgut Anuk

P-113 Tiroidektomi Ameliyatlarında Sinir Hasarının Önlenmesinde Sinir Monitorizasyonun Etkisinin Karşılaştırılması
Turgut Donmez, Erdinç Çekiç, Adnan Hut, Hüseyin İmam Avaroğlu, Vuslat Muslu Erdem, Duygu Ayfer Erdem, Doğan Yıldırım, Oğuzhan Sunamak, İbrahim Halil Özata, Ömer Karagöz

P-114 Papiller Karsinom İlişkili Ektopik Tiroid Dokusu İle Birlikte Tiroid Gland İstmus Agenezisi
Uğur Kesici, Sevgi Kesici, Tuğrul Kesicioğlu, Demet Şengül

P-116 Tiroidektomi Uygulanan Hastalarda Dominant ve Non-Dominant Tiroid Nodüllerindeki Kanser Oranları: Klinik Sonuçlarımız
Varlık Erol, Tuğba Han Yılmaz, Baha Arslan, Hüseyin Gülay

P-117 Preoperatif Ultrasonografi ve Sintigrafi ile Lokalize Edilemeyen Paratiroid Adenomlarına Yaklaşım
Murat Özdemir, Volkan Sayur, Safa Vatansever, Özer Makay, Gökhan İçöz, Mahir Akyıldız

P-118 Persistan Hiperparatiroidizmde Cerrahi: Adenom Nerede?
Volkan Sayur, Murat Özdemir, Safa Vatansever, Özer Makay, Gökhan İçöz, Mahir Akyıldız

P-119 Tek Kesiden Endoskopik Retroperitoneal Adrenalektomi: Olgu Sunumu
Nihat Aksakal, Selim Doğan, Umut Barbaros, Selçuk Mercan

SEÇİLMİŞ BİLDİRİ ÖZETLERİ

SS-01
Başlangıç Amplitüd Değerinin Duyarlılığı - Retrospektif Değerlendirme (BADeDuR Çalışması)

Murat Özdemir[1], İsmail Cem Sormaz[2], Nurcihan Aygün[3], Fatih Tunca[2], Mehmet Uludağ[3], Yasemin Giles Şenyürek[2], Özer Makay[1]
[1]Ege Üniversitesi, Tıp Fakültesi Hastanesi, Genel Cerrahi Anabilim Dalı, İzmir
[2]İstanbul Üniversitesi, Çapa Tıp Fakültesi, Hastanesi Genel Cerrahi Anabilim Dalı, İstanbul
[3]Sağlık Bilimleri Üniversitesi, Şişli Hamidiye Etfal Eğitim Araştırma Hastanesi, Genel Cerrahi Kliniği, İstanbul

Amaç
Uluslararası kılavuzda, 'Sinyal Kaybı'nın vokal kord paralizisini ön görebilmesi sebebiyle, en duyarlı 'başlangıç amplitüdü' 500μV olarak önerilmektedir. İONM uygulanan hastalarda farklı başlangıç amplitüdleri ile gerçekleştirilen İONM sırasında sinyal kaybının vokal kord paralizisi üzerindeki etkisini ortaya koyup ideal eşik değerinin 500μV olup olmadığını irdelemeyi amaçladık.

Gereç-Yöntem
Çok merkezli bu çalışmada Ocak–Aralık 2016 arasında tiroid bezi cerrahisi geçiren hastalar geriye dönük olarak incelendi. Ameliyat öncesi vokal kord fonksiyonları intakt olan, tiroidektomi ± santral diseksiyon uygulanan, aralıklı / sürekli İONM uygulanan ve L1, V1, R1, R2, V2, L2 kayıtları tam olan ve başlangıç amplitüdü >100μV tüm hastalar çalışmaya dahil edildi. Dışlama kriterleri olarak ise ameliyat öncesi vokal kord felcinin olması; Lateral boyun diseksiyonu uygulanması; Non-reküren sinirin varlığı; Vagal veya reküren sinirin rezeksiyonunu gerektiren durumun varlığı; Başlangıç amplitüdü <100μV olan hastalar olarak belirlendi.

Bulgular
Üç merkezden 55 (%19) erkek, 226 (%81) kadın toplam 281 hasta incelendi. Ortalalama yaş 47 (9-85) idi. Hastalardan 207'sine total tiroidektomi uygulanırken, 30 hastaya tamamlama cerrahisi, 46 hastaya ise hemitiroidektomi uygulandı. Üç merkezin başlangıç amplitüd ortalaması sağ V1 için 524μV, sol V1 için 442μV olarak tespit edildi. Her üç merkez arasında başlangıç amplitüdleri arasında anlamlı farklılık saptandı (P<0.001). Başlangıç amplitüd değerlerine bakıldığında 159 hastanın (%60) başlangıç amplitüdünün 500μV dan düşük olduğu gözlendi. Sinyal kaybı olan 21 hasta (%7.4) incelendiğinde bu hastaların 12 'sinin (%57) başlangıç amplitüd değerinin 500μV dan düşük olduğu gözlendi. Altı hastada tip 1 sinyal kaybı, 15 hastada tip 2 sinyal kaybı yaşandı. Sinyal kaybı olan hastaların postoperatif 6. ay vokal kord bakılarında 5 hastada paralizi saptandı.

Sonuç
Sinyal kaybı yaşayan hastalara bakıldığına yarıdan fazlasının 500μV daha düşük amplitüde sahip olduğu gözlendi. başlangıç amplitude 500μV dan düşük sinirlerde de 500μV dan yüksek sinirlere benzer oranlarda sinyal kaybı gelişebilir. İntraoperatif sinyal kaybı gelişmesi açısından başlangıç amplitüd değeri ile ilgili prediktif değer öngörülemez.

SS-02
Tiroid Cerrahisi Sırasında Sinyal Kaybı Sonrası İntraoperatif Vagus Siniri Amplitütünün Düzelmesi Normal Vokal Kord Fonksiyunu Ön Görebilir mi?

Murat Özdemir, Safa Vatansever, Özer Makay, Gökhan İçöz, Mahir Akyıldız
Ege Üniversitesi, Tıp Fakültesi Hastanesi, Genel Cerrahi Anabilim Dalı, İzmir

Amaç
Bu çalışmada, tip1 ve tip 2 sinyal kaybı sonrası intraoperatif vagus EMG sinyali normale dönen hastalarda, sinyal normale dönene kadar geçen sürenin ve postoperatif 6. ay vokal kord bakısını değerlendirilmeyi amaçladık.

Gereç-Yöntem
Çalışmaya sürekli intraoperatif nöromonitörizasyon (İONM) uygulanan, vagus başlangıç amplitütü (V1)>300μV olan ve tiroid cerrahisi sırasında sinyal kaybı (< 100 μV) görülüp sonrası vagus EMG sinyali normal aralığa dönen hastalar dahil edildi. Hastaların sinyal kaybı sonrası normale dönen amplitüt değerleri, sinyal kaybı sonrası iyileşme için geçen süre ve postoperatif 6. ay laringeal muayene sonuçları değerlendirildi.

Bulgular
Çalışmaya Şubat 2015-2017 tarihleri arasında İONM uygulanan 204 hasta dahil edildi. Yedi kadın 3 erkek, toplam 10 (%0.5) hastada intraoperatif sinyal kaybı sonrası geri dönüş mevcut idi. Hastaların ortalama yaşı 46 (38-54) idi. Dokuz hastada tip 2 sinyal kaybı gözlenirken 1 hastada tip 1 sinyal kaybı gözlendi. Tip 2 sinyal kaybı görülen hastalardaki sebep traksiyon iken tip 1 sinyal kaybı koagülasyon sırasındaki termal hasara bağlı olarak gelişti. Başlangıçtaki bazal vagus amplitüt değeri ortalaması 496 μV (310-840 μV) idi. Sinyal kaybı sırasındaki amplitüt değeri ortalaması 64 μV (40-90 μV) idi. Sinyal kaybının iyileşmesi sonrası maksimum vagus amplitüt değeri ortalaması 441 μV (280-710 μV) idi. Tİp1 sinyal kaybı görülen hastada sinyal geri dönüşü için bekleme süresi 15 dakika olarak tespit edildi. Tip 2 sinyal kaybı olan hastalarda sinyal geri dönüşü için ortalama bekleme süresi 5 dakika (1-10) olarak bulundu. Hastaların erken dönem postoperatif 1. gün vokal bakıları normal idi. Postoperatif 6. ay laringoskopi değerlendirmesi sonuncunda da hastaların hiçbirinde kalıcı vokal kord paralizisi görülmedi.

Sonuç
Tiroidektomi sırasında yaşanan sinyal kaybı sonrası amplitütün tamamen düzelmesi başlangıçtaki temel amplitüt değerinin %50'sinden fazlasına tekrar geri dönmesi olarak adlandırılabilir ve bu postoperatif vokal kord bakısının normal olacağının bir göstergesidir. Sinyal kaybı yaşanan hastalarda bekleme ile geri dönüş olabilmektedir. Bu bekleme süresi 15 dakikayı bulabilmektedir.

SS-03
İntraoperatif Krikotiroit Kas Elektromiyografisi İntraoperatif Sinir Monitorizasyonunun Bir Parçası Olabilir mi?

Mert Tanal[1], Nurcihan Aygün[2], Adnan İşgör[3], Mehmet Uludağ[1]
[1]Sağlık Bilimleri Üniversitesi, Şişli Hamidiye Etfal Eğitim ve Araştırma Hastanesi, Genel Cerrahi Kliniği, İstanbul
[2]Siverek Devlet Hastanesi, Şanlıurfa
[3]Bahçeşehir Üniversitesi, Tıp Fakültesi, Genel Cerrahi Anabilim Dalı, İstanbul

Amaç
Süperior laringeal sinirin eksternal dalı (SLSE) krikotiroid kasın motor siniridir. Bu sinir %44-85 oranında intralaringeal reküren laringeal sinir ile anastomoz yaparak insan birleştirici siniri oluşturarak, tiroaritenoid kasın anteriorunu innerve edebilmektedir. Bu anastomoz varlığında SLSE uyarısı ile vokal korddan sinyal alınabilmektedir. Bu hastalarda vokal korddan elde edilen veriler SLSE monitorizasyonu ile ilgili kayıtları oluşturmaktadır. SLSE uyarısı ile krikotiroid kasın kasılması gözle değerlendirilmekte olup, bunun monitorizasyon verileri elde bulunmamaktadır. Krikotiroid kasa iğne elektrot uygulanarak intraoperatif krikotiroid kas EMG'si yapılabilir. Bu çalışmada SLSE monitorizasyonunda krikotiroid kas EMG'sinin katkılarını değerlendirmeyi amaçladık.

Gereç-Yöntem
Ardışık tiroidektomi uygulanan 41 hastada SLSE monitorizasyonu uygulandı. Tiroidektomi sonrasında krikotiroid kasa iğne elektrot uygulanarak üst pol damarlarının ayrıldığı yerin proksimalindan SLSE uyarılarak krikotiroid kas EMG'si yapıldı.

Bulgular
Median yaşı 48 olan 41 hastada (32K, 9E) 26 iki taraflı, 15 tek taraflı girişim uygulanıp 67 SLSE değerlendirildi. 67 sinirin 60'ı (%89.5) üst pol diseksiyonu öncesinde, 7'si (%10.5) üst pol diseksiyonu tamamlandıktan sonra bulunabildi. Diseksiyon öncesi bulunan 60 sinirin 39'unda (%65) pol diseksiyonu öncesinde SLSE uyarısı ile vokal korddan pozitif sinyal alındı. Bu 39 sinirin 6'sında (%15.4) pol diseksiyonu sonrası krikotiroid kasta kasılma görülmesine rağmen, vokal korddan pozitif sinyal alınamadı.Ameliyat sonunda 67 sinirin 45'inde (%67.2) SLSE uyarısı ile vokal korddan pozitif sinyal alındı. Proksimalden 67 SLSE'nin uyarısı krikotiroid kas EMG'sinde pozitif EMG bulgusu elde edildi. SLSE fonksiyonu ile ilgili krikotiroid kas EMG'si anlamlı olarak daha yüksek objektif bulgu saptanmasına olanak sağladı ($p<0.001$)

Sonuç
Ameliyat sonu SLSE uyarısı ile vokal korddan sinyal alınmaması tüpün pozisyon değişikliği ile veya sinyal kaybı nedeni ile olabilir. Bunu ayırabilmek mümkün değildir. Ameliyat sonu krikotiroid kas EMG'si basit, uygulanabilir bir işlem olup, SLSE fonksiyonu ile ilgili objektif bulguların elde edilebilmesinde üstün bir yöntemdir. Sinir monitorizasyonu yapılan hastalarda rutin monitorizasyona eklenerek, fonksiyonel SLSE'lerin verileri de toplanabilir ve saklanabilir.

SS-04
Metastatik Adrenal Kitlelerde Görüntüleme Yöntemlerinin Etkinliği: MAdGor Çalışmasının Sonuçları

Akif Enes Arıkan[1], Özer Makay[2], Safa Vatansever[2], Hüsnü Alptekin[3], Gürcan Albeniz[1], Ali Demir[4], Adnan Özpek[5], Fatih Tunca[6]
[1]İstanbul Üniversitesi, Cerrahpaşa Tıp Fakültesi, Genel Cerrahi Anabilim Dalı, İstanbul
[2]Ege Üniversitesi, Tıp Fakültesi, Genel Cerrahi Anabilim Dalı, İzmir
[3]Selçuk Üniversitesi, Tıp Fakültesi, Genel Cerrahi Anabilim Dalı, Konya
[4]Recep Tayyip Erdoğan Üniversitesi, Eğitim Araştırma Hastanesi, Genel Cerrahi Anabilim Dalı, Rize
[5]Sağlık Bilimleri Üniversitesi, Ümraniye Eğitim Araştırma Hastanesi, Genel Cerrahi Anabilim Dalı, İstanbul
[6]İstanbul Üniversitesi, İstanbul Tıp Fakültesi, Genel Cerrahi Anabilim Dalı, İstanbul

Amaç
Adrenal bezin ikinci en sık malignitesini metastazlar oluşturmaktadır. Daha önce diğer organlardan kaynaklanan malignite nedeniyle ameliyat edilmiş olan hastaların onkolojik takipleri sırasında yapılan PET-BT çalışmalarında adrenal bezde malignite ile uyumlu hipermetabolizma izlenmekte ve bu hastalar metastaz tanısıyla ameliyat edilmektedirler. Bu çalışma ile PET-BT'nin adrenal bez yerleşimli metastazları primer adrenal kitlelerden ayırt edebilmesi incelenmektedir.

Gereç-Yöntem
Çok merkezli bu çalışmada, adrenal beze metastaz şüphesi ile opere edilen hastalar retrospektif olarak tarandı. Kırk bir hastanın cinsiyet, yaş, primer tümör ve bu tümör için adjuvan tedavi alıp almadığı, adrenal kitle saptanan taraf ve primer tümör ile arasında geçen süre, MR ve BT'de saptanıp saptanmadığı, hormon salgılama durumu, adrenal bezin SUV Max (a-SUVx) değeri ve boyutu ve operasyon sonrası patolojik tanısı tarandı. Sürekli değişkenler için Mann-Whitney U testi, kategorisel değişkenler için χ^2 testi uygulandı.

Bulgular
PET-BT raporuna ulaşılamadığı için hastaların 6'sı çalışma dışı bırakıldı. Çalışmaya dahil edilen 35 hasta, patoloji sonucunun metastaz olup olmamasına göre iki gruba ayrıldı. Bu hastaların 18'inde (%51) patoloji metastaz değilken 17sinde (%49) metastaz idi. A-SUVx değeri dışında ($p=0,02$) diğer veriler için istatistiksel anlamlılık saptanmadı. Grupların a-SUVx değerleri süperpoze oldukları ve ROC analizi için yeterli vaka bulunmadığı için Watanabe ve ark'larının çalışmasındaki ROC analizinden elde edilmiş kesme noktası değeri (5,01) kullanılarak yapılan analizlerde iki grup arasında anlamlı farklılık saptanmadı ($p=0,086$). Adrenal patolojileri primer selim, primer habis ve metastatik lezyonlar olarak üç gruba ayrılarak a-SUVx değerleri irdelendiğinde, PET-BT primer selim ve metastatik lezyonları ayırt edebilirken ($p=0,003$) primer habis-metastaz ($p=0,42$) ve primer habis- primer selim ayrımını yapamamaktadır ($p=0,55$).

Sonuç
PET-BT adrenal metastazların primer patolojilerinden ayrılmasında tek başına yeterli olmamaktadır. Bu çalışmada primer selim tümörler ile metastazlar arasında a-SUVx değerleri arasında anlamlı farklılık saptanmış olsa da, daha geniş vaka sayıları ile irdelenmesi gerekmektedir.

SS-05
Tiroidektomi Sırasında Kullanılan İntraoperatif Sinir Monitorizasyonu Sinyal Kaybının Değerlendirilmesi, Prognostik Değeri ve Cerrahi Strateji

Mehmet Hacıyanlı, Emine Özlem Gür, Serkan Karaıslı, Selda Gücek Hacıyanlı, Erdinç Kamer, Turan Acar, Yusuf Kumkumoğlu
İzmir Katip Çelebi Üniversitesi, Atatürk Eğitim ve Araştırma Hastanesi, Genel Cerrahi Kliniği, İzmir

Amaç
İntraoperatif laringel sinir monitörizasyonu(IONM), güvenli tiroidektomi amacıyla artan sıklıkla kullanılmaktadır. Bilateral rekürren laringeal sinir(RLS) yaralanmasından kaçınmak için total tiroidektomi planlanan hastalarda ilk başlanan tarafta sinyal kaybı(SK) sonrası cerrahi stratejide değişiklik önerilmektedir. Bu çalışmada SK saptanan hastalardaki IONM'nun prognostik değeri ve cerrahi stratejiye etkisini araştırmayı hedefledik.

Gereç-Yöntem
Bu çalışmada, 2014-2016yılları arasında total tiroidektomi yapılması planlanan ve intermitan IONM kullanılan ardışık hastalar incelendi. Tek taraflı cerrahi uygulanan, önceki operasyona ya da tümör invazyonuna bağlı preoperatif vokal kord paralizisi(VKP) olan, retrosternal guatrı olup sternotomi uygulanan, sürekli vagus stimülasyonuna geçilen hastalar çalışma dışı bırakıldı.

Bulgular
Bu dönemde 1129 tiroidektomi uygulanmış olup, 420 olguda IONM kullanılmıştır. Çalışma grubu kriterlerini taşıyan 336(risk altında 672 RLS) olgudan 20 tanesinde unilateral, 1 tanesinde bilateral SK gözlendi. Unilateral SK olan olgulardan 14 tanesinde SK rezeksiyonun ilk tarafında idi. Bilateral SK olan olguda birinci taraf operasyonu tamamlandığında SK yokken ikinci taraf kapanış değerlerinde SK olduğu görüldü. Genel sinyal düşüş oranı %67 idi ve 6 hastada tam SK vardı. Tüm SK olan hastalarda postoperatif laringoskopik bakıda VKP varken (%100 prediktif), uVKP olan hastaların 8(%40)'inde ve bVKP olan hastada sese yansımadı. BVKP olan hastada trakeostomiye gerek olmadı. Tam SK olan ve RLS yaralanması tespit edilen 3hastada, RLS yaralanması saptanıp sinir sütüre edildi ve total tiroidektomi± santral lenf nodu diseksiyonu başka komplikasyon olmadan tamamlanabildi. Bir hastada tümörün içerisine giren RLS feda edildi. İlk tarafta UVKP olan 14 hasta(%4.1) evreli tiroidektomiye bırakıldı. RLS'in vizüel olarak salim olduğu ancak SK olan(bilateral olgu da dahil) 18 paraliziden 16'sı (%88.9) geri döndü. Geri dönme süresi 1 hafta-3 ay arasında idi. Evreli tiroidektomi uygulanan 12 hastada VKP gözlenmedi. Kalıcı RLS paralizi oranı %0.9, geçici RLS paralizi %2.4idi.

Sonuç
IONM, ameliyat sonrası ipsilateral VKP'ni yüksek güvenilirlikle doğru olarak göstermektedir. Rezeksiyonun ilk tarafında SK olması halinde bilateral cerrahi kararı gözden geçirilmeli, sinirin anatomik bütünlüğünün bozulmadığı olgularda evreli tiroidektomi güvenli bir yöntem olarak planlanmalıdır.

SS-06
İntraoperatif Sinir Monitorizasyonunda Tip 1 Sinyal Kaybında Posterior Krikoaritenoid Kasın Elektromiyografik Bulguları

Nurcihan Aygün[1], Mert Tanal[2], Adnan İşgör[3], Mehmet Uludağ[2]
[1]*Siverek Devlet Hastanesi, Şanlıurfa*
[2]*Sağlık Bilimleri Üniversitesi, Şişli Hamidiye Etfal Eğitim ve Araştırma Hastanesi, Genel Cerrahi Kliniği, İstanbul*
[3]*Bahçeşehir Üniversitesi, Tıp Fakültesi, Genel Cerrahi Anabilim Dalı, İstanbul*

Amaç
İntrinsik laringeal kasların motor siniri olan reküren laringeal sinir (RLS) vokal kordun hem addüktör kaslarının (tiroaritenoid kas (TA) ana addüktör kastır) hem de ana abdüktörü olan posterior krikoaritenoid kasın motor inervasyonunu sağlar. Tiroidektomi sırasında intraoperatif sinir monitorizasyonu yapılan ve tip 1 sinyal kaybı gelişen hastalarda posterior krikoaritenoid kasta (PCA) da motor inervasyonun kaybolup kaybolmadığını değerlendirmeyi amaçladık.

Gereç-Yöntem
Ameliyat sırasında tip 1 sinyal kaybı gelişen hastalarda ameliyat sonunda hem vokal kordun addüktör fonksiyonu (TA) hem de abdüktör kasın motor inervasyonu değerlendirildi. Vokal kordun addüktör fonksiyonu endotrakeal tüp yüzey elektrotları ile değerlendirilirken, posterior krikoaritenoidin motor inervasyonu posterior krikoaritenoid kas içine iğne elektrot yerleştirilerek değerlendirildi. Tip 1 sinyal kaybı yüzey elektrotlarla vokal korddan lezyon distalinden uyarı ile uygun elektromiyografi (EMG)sinyali alınmasına rağmen, lezyon proksimalinden alınan sinyalin 100 μV'un altında olması olarak tanımlandı.

Bulgular
İntraoperatif tip 1 sinyal kaybı gelişen ve postoperatif vokal kord paralizisi saptanan 7 kadın hastada 7 RLS değerlendirildi. Tüm hastalarda tip 1 sinyal kaybı distalinde hem tiroaritenoid kastan hem PCA'dan 500 μV'un üzerinde sinyal elde edildi. Lezyon proksimalinden uyarı ile 4 sinirden ne TA ne de PCA'dan EMG bulgu saptanmadı. Bir sinirde proksimal uyarı ile PCA'dan EMG kaydı saptanmazken TA'dan 350 μV amplitüdü olan EMG kaydı saptanmış olup, bu sinir parsiyel sinyal iyileşmesi olan sinirdi. İki sinir de ise lezyon proksimalinden TA kastan EMG kaydı saptanmazken, PCA'dan 1 sinirden 309 μV, diğerinden 353 μV amplitüdü olan EMG kaydı elde edildi.

Sonuçlar
RLS'de sinyal kaybına neden olan travmanın addütör ve abdüktör lifler üzerine etkisi ve sinyal iyileşmesi farklı olabilir. Addüktör ve abdüktör liflerin travmaya direnci farklı olabilir. Tiroidektomi sırasında sinyal kaybında PCA EMG bulgularının İONM verilerine katkısı ve klinik bulgulara etkisi klinik çalışmalarla değerlendirilmelidir.

SS-07
Sporadik Primer Hiperparatiroidi Hastalarında Genel Yaklaşım - Anket Çalışması

Taner Kıvılcım[1], Ali İlker Filiz[1], Ali Uğur Emre[2], Nurcihan Aygün[3], Mehmet Hacıyanlı[4]
[1]*Okan Üniversitesi, Tıp Fakültesi, Genel Cerrahi Ana Bilim Dalı, İstanbul*
[2]*Bülent Ecevit Üniversitesi, Tıp Fakültesi, Genel Cerrahi Ana Bilim Dalı, Zonguldak*
[3]*Şanlıurfa Siverek İlçe Devlet Hastanesi, Genel Cerrahi Kliniği, Şanlıurfa*
[4]*Katip Çelebi Üniversitesi, Genel Cerrahi Ana Bilim Dalı, İzmir*

Amaç
Sporadik primer hiperparatiroidi (SPHPT) nadir karşılaşılan klinik bir durum olmakla beraber cerrahi tedavisinde farklı seçenekler bulunmaktadır. Bu anket çalışmasında genel cerrahi uzmanlarının SPHPT olgularındaki genel tutumunun sorgulanması amaçlanmıştır.

Gereç-Yöntem
İnternet üzerinden hazırlanan (Google Formlar) ve Endokrin Cerrahi Derneği üzerinden duyurusu yapılan anket çalışmasına gönüllülük esaslı katılım ile genel cerrahi uzmanları davet edildi. Çalışmada katılımcıların paratiroid hastalıklarına olan ilgileri ve yaklaşımları üzerine 20 soru soruldu. Cevaplar SPSS 22.0 ile analiz edildi. Grupların karşılaştırılmasında ki-kare testi kullanıldı.

Bulgular
Ankete 65 hekim katıldı. Katılımcıların 47'si (%72,3) yılda 20'den az paratiroid ameliyatı yaparken, 13'ü (%20) 20-50 arası, 3'ü (%4,6) 50-100 arası, 2'si (%3,1) yılda 100 üzeri ameliyat yapmaktaydı. Bununla beraber meslek hayatı boyunca yapılan paratiroid ameliyatı sayısı sorulduğunda 31'i (%47,7) 50'nin altında, 12'si (%18,5) 200'ün üzerinde yanıtını verdi. SPHPT'de cerrahi yaklaşım sorulduğunda katılımcıların 28'i (%43,1) hastaların %75'nin üzerinde odaklanmış cerrahiyi tercih ettiğini belirtti. Bugüne kadarki toplam ameliyat sayısı ile çalışılan kurumlar arasında yapılan karşılaştırmada, üniversite ve eğitim araştırma hastanelerinde daha yoğun paratiroid ameliyatı yapıldığı görüldü ($p=0,02$). Ayrıca meslek hayatı boyunca yaptığı paratiroid ameliyatı sayısı 50'den az olan hekimlerin görüntüleme negatif olgularda daha çok izlemi veya daha deneyimli bir merkeze göndermeyi tercih ettiği görülürken, ameliyat sayısı 200'ün üzerinde olan hekimlerin sıklıkla 4 bez eksplorasyonu yönünde eğilimi olduğu saptandı.

Sonuç
Görüntüleme yöntemleriyle lokalizasyon saptanabilen hastalarda odaklanmış cerrahinin uygun olduğu literatürde yüksek kanıt düzeyi ile gösterilmiştir. Bu çalışmada da katılımcıların benzer hastalarda yaklaşım tarzlarının literatürle uyumlu olduğu görüldü. Preoperatif lokalizasyon çalışmaları sonucunda belirgin bir odakta görülemeyen adenomlar için daha geniş cerrahiye ihtiyaç duyulabilir. Anket sonuçlarına bakıldığında deneyimi yüksek cerrahların dört bez eksplorasyonu yönünde tercih kullandıkları saptanmıştır. Böyle bir durumda hastaların daha deneyimli ve yüksek hasta sayıları olan bir merkeze yönlendirilmeleri uygun bir karar olacaktır.

Not: Bu çalışma Endokrin Cerrahisi Derneği Paratiroid Çalışma Grubu tarafından hazırlanmıştır.

SS-08
Disektör Monitör, Rekürren Laringeal Sinir İdentifikasyonunda İntermittant Stimülasyon Probundan Daha Avantajlıdır

Mehmet Hacıyanlı, Selda Gücek Hacıyanlı, Serkan Karaıslı
İzmir Katip Çelebi Üniversitesi, Atatürk Eğitim ve Araştırma Hastanesi, Genel Cerrahi Kliniği, İzmir

Amaç
Tiroid cerrahisinde intraoperatif sinir monitörizasyonu, rekürren laringeal sinir(RLS) hasarını önlemeye ve bilateral RLS hasarından kaçınmaya yönelik olarak artan sıklıkla kullanılmaktadır. Ancak intermittant stimülasyon probu ile uygulamada sık alet değişimi gibi bir sorun ortaya çıkmaktadır. Bu çalışmada, reoperatif hastalarda disektör monitör ile çalışmanın RLS identifikasyon süresine etkisi araştırıldı.

Gereç-Yöntem
2015-2017 yılları arasında daha önce subtotal tiroidektomi yapılmış ve tiroid papiller kanser tanısı almış; tamamlama tiroidektomisi yapılacak hastalar çalışmaya alındı. Gros rezidüel hastalığı olan, T<1 cm ve T>4 cm olan, önceki cerrahiye bağlı RLS paralizi olan, önce sol taraftan cerrahiye başlanacaklar çalışma dışı bırakıldı. Tüm operasyonlar tek cerrah tarafından gerçekleştirildi. Hastalar disektör monitör ve stimülatör prob olarak iki gruba ayrıldı. İnsizyon ve flepleri kaldırmanın ardından strep kasların ayırarak orta hattan loja girip RLS identifikasyonuna kadar geçen süreler kaydedildi. Teknik olarak önce karotis kılıfına ulaşıldı, açıldı vagus uyarısı alındı ve diseksiyon ilerletilerek RLS'in identifiye edildiği ilk ana dek geçen süre kaydedildi ve iki grupta V1, R1, amplitüdleri vesinir identifikasyon süreleri karşılaştırıldı.

Bulgular
Sözü edilen periyotta her bir grupta 16'şar hasta olmak üzere toplam 32 hasta çalışmaya dahil oldu. Her iki gruptada hastaların yaş, cinsiyet, V1 ve R1 sinyal amplitüdleri benzerdi. Disektör monitör grubunda ortalama RLS identifikasyon süresi 17.44 ± 4.38 dk olup stimülasyon probunda gözlenenden (ortalama 21.31 ± 6.09) anlamlı olarak kısa idi ($p<0.05$).

Sonuç
Disektör monitör RLS identifikasyon süresini kısaltması açısından intermittant monitörizasyondan daha avantajlıdır.

SS-09
Graves Oftalmopatisinde Tiroidektomi Sonrası Orbital Doku Volümleri ve Proptozis Değişikliklerinin Manyetik Rezonans Görüntüleme ile Değerlendirilmesi

İsmail Cem Sormaz, Yiğit Soytaş, İbrahim Fethi Azamat, Şeyma Karakuş, Elnur Hüseynov, Fatih Tunca, Yasemin Giles Şenyürek
İstanbul Üniversitesi, İstanbul Tıp Fakültesi, Genel Cerrahi Anabilim Dalı, İstanbul

Amaç
Graves oftalmopatisi olan hastalarda total tiroidektomi sonrası oftalmopati seyrinin klinik olarak ve orbita manyetik rezonans inceleme (MRI) ile değerlendirilmesi.

Gereç-Yöntem
Ocak 2014-Aralık 2016 tarihleri arasında kliniğimizde Graves hastalığı nedeniyle total tiroidektomi uygulanmış ve Graves oftalmopatisi nedeniyle göz hastalıkları polikliniği takibinde olan 26 hasta prospektif olarak değerlendirildi. Hastalar yaş, cinsiyet, semptomlar, laboratuvar değerleri, göz muayenesi bulguları (NOSPECS-Hertel) ve MRI ölçümleri (Proptozis-Kas volümü-Optik Sinir Kılıfı Ölçümü-Retrobulber Yağ Dokusu Volümü) yönünden değerlendirildi.

Bulgular
Ameliyat öncesi değerlendirmeyle kıyaslandığında 6. ayda yapılan NOSPECS değerlendirmesinde yalnızca 2 hastada konjuktiva ödeminde (S) 1 puan gerileme olurken; 1 hastada proptozisde (P) 1 puan ilerleme saptandı. Diğer hastalarda anlamlı bir fark saptanmadı. MRI bulgularına göre ise 7 hastada (%18) bilateral proptozisde (sağ göz için ortalama 1,73mm±0,78mm, sol göz için 1,50mm±0,43mm) azalma saptandı. Sol lateral ve süperior rektus kasları hariç diğer tüm kaslarda hipertrofide azalma saptandı. MR bulgularında retrobulber yağ dokusunda azalma, sağ gözde 14 hastada ortalama %10,15±%9,52(%1-%32); sol gözde 16 hastada ortalama %7,67±%8,95(%1-%32) ölçüldü. Toplamda 26 hastanın 12'sinde (%46,1) bilateral, 2(%7,6) hastada sadece sağ, 4(%15) hastada ise sadece sol gözde retrobulber yağlı doku hacminde azalma saptandı. MR bulgularında retrobulber yağ dokusunda artma, sağ gözde 12 hastada ortalama %12,88±%13,81(%1-%40); sol gözde 10 hastada ortalama %14,81±%13,56 (%1- %45) ölçüldü. Yirmialtı hastanın 8'sinde (%30,7) bilateral olarak artma mevcuttu. Ortalama TRAK değeri tüm grup için 15,5±17,75(0,01-81,54) olarak saptandı. TRAK değeri retrobulber yağ dokusunda azalma olan hastalarda 11,3±10,8(0,01-28,63), artma olan hastalarda ise 21,2±22,95(0,07-81,54) olarak saptandı.

Sonuç
Graves oftalmopatisi olan hastalarda cerrahi sonrası 6. ayda NOSPECS klinik değerlendirmesinde anlamlı bir değişiklik saptanmamasına rağmen, MR bulgularına göre %18 hastada proptozisde gerileme, %46 hastada bilateral retrobulber yağlı doku hacminde azalma, %30,7 hastada ise bilateral retrobulber yağlı doku hacminde artış saptanmıştır. Ameliyat sonrası Graves oftalmopatisinin değerlendirilmesinde orbita görüntülemesi, klinik değerlendirmeye göre retrobulber yağ ve kas dokularını değerlendirmede daha objektif veriler sunmaktadır.

SERBEST BİLDİRİ ÖZETLERİ

S-001
Tiroidektomi Esnasında Rekürren Laringeal Sinirin Yaralanma Mekanizmaları ve Devamlı İntraoperatif Sinir Monitorizasyonunun Cerrahi Strateji Üzerine Etkisi

İsmail Cem Sormaz, İbrahim Fethi Azamat, Fatih Tunca, Yasemin Giles Şenyürek
İstanbul Üniversitesi, İstanbul Tıp Fakültesi, Genel Cerrahi Anabilim Dalı, İstanbul

Amaç
Tiroidektomi esnasında rekürren laringeal sinirin (RLN) yaralanma mekanizmalarını ve devamlı intraoperatif sinir monitorizasyonunun (D-IONM) cerrahi strateji üzerine etkisini değerlendirmek

Gereç-Yöntem
Haziran 2014-Ocak 2016 arası total veya hemitiroidektomi yapılan ardışık 364 hastanın verileri prospektif olarak değerlendirildi. Tüm hastalar D-İONM kullanılarak ameliyat edildi. RLN yaralanma mekanizmaları, kombine olaylar (KO) ve sinyal kayıpları (SK) değerlendirildi.

Bulgular
Üç yüz altmış dört hastanın 6'sında (%1,6) KO gelişti. Elektromiyografideki (EMG) amplitüd azalması ve latensideki artış medial manevraya dönülmesinden sonra tüm hastalarda düzeldi. Yedi hastada (%1,9) SK saptandı. SK'nın mekanizması; 1 hastada (%14,3) sinir ön dalının bağlanması, 4 hastada (%57) ise gerilmeydi. İntratorasik büyük guatrı olan 2 hastada (%28,6) ise SK'nın muhtemel mekanizması aşırı gerilme veya transeksiyon olarak değerlendirildi. Bu yedi hastanın 1 tanesinde (%14,3) SK ameliyat esnasında 20 dakika bekleme sonrası düzeldi. Kalan 6 hastanın (%85,7) ise ameliyat sonrası yapılan laringoskopik muayenelerinde vokal kord paralizisi (VKP) saptandı. Tüm hasta grubunda tek taraflı geçici ve kalıcı VKP oranı sırasıyla %1,6 (n=6) ve %0,8 olarak saptandı. Hiçbir hastada bilateral kalıcı VKP saptanmadı. D-İONM, bir hastada (% 0,3) bilateral VKP'yi önledi.

Sonuç
D-İONM'nin en büyük avantajı RLN hasarı durumunda cerrahı anında uyarmasıdır. KO gelişebilecek SK'nı gösteren patognomonik bir bulgudur. Bu durumda cerrah kombine olaya neden olan manevrayı sonlandırarak kalıcı hasar gelişmesini önleyebilir. D-İONM ayrıca tiroidektomi esnasında RLN yaralanmasını anında gösterir. Böylece cerrah etkilenen sinir bölgesine yönelik rahatlatıcı bir harekette bulunabilir. Kalıcı SK'da ise bilateral SK'yı önlemek için aşamalı tiroidektomi planlanabilir.

S-002
Reküren Laringeal Sinirin Farklı Elektrostimulatör Problar ile Uyarılmasının Klinik ve Elektrofizyolojik Olarak Karşılaştırılması

Yiğit Türk, Murat Özdemir, Özer Makay, Gökhan İçöz, Mahir Akyıldız
Ege Üniversitesi, Tıp Fakültesi Hastanesi, Genel Cerrahi Anabilim Dalı, Endokrin Cerrahisi Birimi, İzmir

Amaç
Tiroidektomi esnasında reküren sinir yaralanmasını engellemek, nöral haritalama ve sinir fonksiyonlarının değerlendirilmesi için intraoperatif reküren laringeal sinir monitorizasyonu sıklıkla uygulanan bir yöntemdir. Nöromonitorizasyonda kullanılan bipolar ve monopolar stimulatör problar arasında birbirine üstünlüğünü gösteren bir çalışma bilgimize göre literatürde bulunmamaktadır. Bu çalışmada iki farklı türdeki probun birbirine üstünlüğünü değerlendirmeyi amaçladık.

Gereç-Yöntem
Total tiroidektomi ve hemitiroidektomi endikasyonu olan ve daha önce boyun cerrahisi geçirmemiş ve pre-operatif vokal kord bakısı normal olan 21 hasta çalışmaya alındı. Operasyon sırasında, önceden belirlediğimiz 10 anatomik noktadan (vagus, reküren sinir inferior kısım, reküren sinir superior kısım, süperior laringeal sinirin eksternal dalı(EBSLN) gibi) sinir kılıfları diseke iken ve kılıflar intakt iken ayrı ayrı her iki taraftan (sağ-sol) hem bipolar hem de monopolar stimulatör prob ile alınan amplitüd ve latens değerleri prospektif veri tabanına kaydedildi ve retrospektif olarak incelendi.

Bulgular
Uyarı alınan 20 noktadan 4 tanesinde monopolar prob amplitüd farkı bipolar porba göre istatistiksel olarak anlamlı derecede fazlaydı($p<0.05$). Bir noktada bipolar prob latens değerleri istatistiksel olarak anlamlı derecede uzundu($p=0,038$). EBSLN değerlerinde sağ tarafta bipolar propta amplitüd değerleri istatistiksel olarak anlamlı($p=0,024$) şekilde fazla idi, sol tarafta ise monopolar probda latens değerleri anlamlı derecede uzun($p=0,000$) saptandı. Diğer geri kalan her iki tarafta 13 noktada hem amplitüd hem de latens değerleri arasında istatistiksel olarak anlamlı bir fark bulunamamıştır. Kılıflar diseke iken alınan amplitüd değerleri intakt iken alınan değerlerden anlamlı derecede yüksekti ve rezeksiyon öncesi ve sonrası değerler karşılaştırıldığında neredeyse yarısında rezeksiyon öncesi değerlere göre amplitüdlerde düşme gözlendi. Reküren sinirin superioru ile inferioru arasındaki ölçümlerde yarısından çoğunda latens değerleri inferiorda daha uzundu ki bu sistemimizin düzgün çalıştığını gösterdi.

Sonuç
Monopolar prob amplitüd verileri dikkate alındığında belli noktalarda nöral haritalama için daha elverişli olup genel olarak bakıldığında aralarındaki farklar istatistiksel olarak anlamsız bulunmuştur. Daha genel bir kanı için daha fazla sayıda hasta içeren ve çok merkezli çalışmalara ihtiyaç vardır.

S-003
Robotik Cerrahi, Obez Olan Adrenal Hastalarda Bir Avantaj mıdır?

Orhan Ağcaoğlu[1], Melis Akbaş[2], Özer Makay[2]
[1]Koç Üniversitesi, Tıp Fakültesi, Genel Cerrahi Anabilim Dalı, İstanbul
[2]Ege Üniversitesi, Tıp Fakültesi, Genel Cerrahi Anabilim Dalı, İzmir

Amaç
Son yıllarda minimal invaziv bir cerrahi teknik olan robotik cerrahinin kullanımı giderek hız kazanmıştır. Cerrahi sonrası sonuçları etkileyen önemli bir komorbidite olan obezite ile robotik cerrahinin avantajları hakkında literatürde yazılar olmasına karşın, obezitenin özellikle robotik adrenalektomi yapılan hastaların klinik sonuçları üzerine etkisi hakkında yeterli veri bulunmamaktadır. Bu çalışmada, robotik adrenal cerrahi uygulanan hastalarda vücut kitle indeksinin (VKİ) perioperatif sonuçlara etkisi irdelenmiştir.

Gereç-Yöntem
Mayıs 2012 - Kasım 2016 tarihleri arasında, robotik adrenalektomi yapılan 66 ardışık hasta çalışmaya dahil edildi. Hastalar obez olanlar (>=30 kg/m2) ve olmayanlar (<30 kg/m2) olarak VKİ'ine göre iki gruba ayrıldı. Hastaların demografik özelliklerinin yanısıra, tümör boyutu, toplam ameliyat süresi, robotun kurulum-kilitleme süresi, konsol zamanı, kan kaybı, açığa geçiş oranı, intraoperatif komplikasyonlar, ek analjezi gereksinimi, hastanede kalış süresi ve kaba maliyetler değerlendirildi.

Bulgular
Toplam 66 hastanın 20'si (%30) obez idi. Obez olmayan ve obez gruplarda medyan VKİ sırasıyla 26 (18-29) ve 33 (30-57) olarak saptandı. Gruplar yaş, cinsiyet, CCI (Charlson Komorbidite İndeksi) ve ASA skorları ile geçirilmiş abdominal cerrahi öyküleri açısından benzerdi. Obez grupta Cushing Sendromu %35 oranında mevcutken, bu oran diğer grupta %6 idi (p=0.006). Gruplar arasında toplam ameliyat süresi (p=0.085), robot kurulum süresi (p=0.196), konsol zamanı (p=0.211), kan kaybı (p=0.180), intraoperatif komplikasyonlar (p=0.991), hastanede kalış süresi (p=0.598) ve işlem maliyeti (p = 0.468) açısından istatistiksel fark saptanmadı. Beş olguda açık ya da laparoskopik cerrahiye geçildi. Obez olmayan olgularda ek analjezinin daha fazla talep edildiği görüldü (p=0.003). Her iki grupta da hastanede kalış süresinde beklenmedik bir uzama görülmedi.

Sonuç
Bu çalışma, obez hastalarda robotik cerrahinin avantajlarıyla ilgili olan literatürdeki çalışmaları doğrulamamaktadır. Obez olmayan vakalarda daha fazla analjezi ihtiyacı dışında gruplar arasında istatistiksel fark bulunmadı.

S-004
Benign Tiroid Hastalığı Nedeni ile Total Tiroidektomi Yapılmış Olgularda Tiroid Replasman Tedavisi-Genel Cerrahlar için Tutum Anketi

Özlem Zeliha Sert[1], Taner Kıvılcım[2], Özer Makay[3]
[1]Erciş Devlet Hastanesi, Genel Cerrahi, Van
[2]Okan Üniversitesi, Tıp Fakültesi, Genel Cerrahi Ana Bilim Dalı, İstanbul
[3]Ege Üniversitesi, Tıp Fakültesi, Genel Cerrahi Ana Bilim Dalı, İzmir

Amaç
Tiroid ameliyatları sonrası tiroid replasman tedavisi standart bir tedavi protokolüdür. Bu anket çalışmasında ülkemizdeki genel cerrahi uzmanlarının ameliyat sonrası tiroid replasman tedavisi ile ilgili yaklaşımlarını irdelemek amaçlanmıştır.

Gereç-Yöntem
İnternet üzerinden hazırlanan (Google Formlar) ve Endokrin Cerrahi Derneği üzerinden duyurusu yapılan anket çalışmasına gönüllülük esaslı katılım ile genel cerrahi uzmanları davet edildi. Çalışmada, demografik bilgilerin ve tiroid replasman tedavisine yaklaşımda özellikle farklı seçeneklerin öne çıktığı başlıkların irdelendiği toplam 11 soru soruldu. Cevapların istatistik değerlendirmesi SPSS programı üzerinden yapıldı. İstatiksel analiz 'ki kare testi' ile yapıldı ve karşılaştırmalarda $p<0.05$ anlamlı kabul edildi.

Bulgular
Anket çalışmasına 200 genel cerrahi uzmanı katıldı. Cerrahların 112'si (%56) tiroid replasman tedavisine, patoloji raporunu bekleyip, malignite rapor edilmediğinde, 79'u (%39,5) her hastada ameliyattan hemen sonra başlarken, 3'ü (%1,5) kendisinin başlamayıp endokrin uzmanına yönlendirdiğini ifade etti. Tiroidektomi sonrası replasman dozunu, 101 cerrah (%50,5) standart 100g/gün, 45 cerrah (%22,5) hastanın kilosuna göre 1,6g/kg/gün, 39 cerrah (%19,5) standart 50-75 g/gün olarak başladığını belirtirken, 5'i (%2,5) medikal endokrinoloğa yönlendirdiğini ifade etti. Doksan altı cerrah (%48) replasman tedavisine başladıktan sonraki kontrollerini TSH ve serbest T4 ile yaparken, 77 cerrah (%38,5) TSH, serbest T4 ve serbest T3 ile yaptığını belirtti. Ayrıca 24 cerrah da (%12) kontrolü sadece TSH ile yapmaktaydı. Cerrahların büyük çoğunluğu (%96) replasman tedavisine günde tek doz, sabah aç karnına olarak başlıyorlardı. Yapılan analizde uzmanlık süresi ile planlanan TSH değerine ulaştıktan sonra yapılan kontrollerin sıklığı arasında ($p=0.001$), tiroid cerrahisine ilgi ile replasman tedavisine başlama süresi arasında ($p<0.0001$), cerrahın kurumu ile yine replasman tedavisine başlama süresi arasında ($p=0.001$) ve poliklinik şartlarında haftada değerlendirilen yeni tiroid hastası ile replasman dozu arasında istatiksel anlamlılık saptandı($p=0.049$).

Sonuç
Benign tiroid hastalıkları nedeni ile tiroidektomi sonrası replasman tedavisi ile ilgili ülkemizdeki genel cerrahi uzmanlarının büyük bölümünün standartlara yakın yaklaşımı olsa da halen replasman tedavisinin tam olarak standardize edilemediği izlenimi edinilmiştir.

S-005
Santral Nodal Metastazı Olan Papiller Tiroid Karsinomlu (PTK) Olgularda Postoperatif RAI Kararında Stimüle Tg Kullanımı

Oğuz Uğur Aydın[1], Lütfi Soylu[1], Seyfettin Ilgan[2], Serdar Özbaş[1], Banu Bilezikçi[3], Alptekin Gürsoy[4], Savaş Koçak[1]
[1]Güven Hastanesi, Genel Cerrahi Bölümü, Ankara
[2]Güven Hastanesi, Nükleer Tıp Bölümü, Ankara
[3]Güven Hastanesi, Patoloji Bölümü, Ankara
[4]Güven Hastanesi, Endokrinoloji Bölümü, Ankara

Amaç
PTK'da rutin santral kompartman diseksiyonunun (SLND) lokal nüksleri azalttığı ve postoperatif Tg düzeylerini düşürdüğü bilinmektedir. Buna karşın rutin SLND'un hastalık evresini yükselterek yüksek doz RAI kullanımını artırdığı yönünde eleştiriler vardır. Bu çalışmanın amacı santral nodal metastazlı hastalarda stimüle Tg (sTg) düzeylerinin postoperatif RAI kullanımında dikkate alınmasının RAI kullanımını ve dozunu azaltıp azaltmadığının belirlenmesidir.

Gereç-Yöntem
Bu retrospektif çalışmaya Ocak 2012 ve Aralık 2016 tarihleri arasında PTK tanısı ile total tiroidektomi ve santral lenf nodu disseksiyonu yapılan izole santral metastazlı 92 hasta dahil edildi. Hastanemizde bir süredir santral nodal metastazlı olgularda RAI uygulama kararı ve doz belirlenmesinde sTg düzeyleri dikkate alınmaktadır. Postoperatif dönemde 3 hafta T4 supresyon tedavisi uygulanan olguların bu süre sonunda tedavisi kesilerek postoperatif 6.haftada sTg düzeyleri ölçüldü. sTg düzeylerine göre RAI uygulanmasına gerek görülmeyen, düşük doz (30/50 mCi) RAI ugulanan ve yüksek doz (100-150 mCi) RAI uygulanan hastaların sonuçları değerlendirildi.

Bulgular
Postoperatif sTg düzeyleri 0.2 ng/mL'nin altında ölçülen 31 (%33,69) santral nodal metastazlı hastaya RAI uygulanmadı. sTg düzeyleri ölçülebilir seviyede ancak düşük bulunan 37 (%40,21) hastaya düşük doz RAI, sTg düzeyi yüksek ölçülen 24 (%26,08) hastaya ise yüksek doz (100/150 mCi) RAI uygulandı. RAI tedavisi almayan grupta ortalama sTg düzeyi 0.13 ng/mL, düşük doz uygulana grupta önce ölçülen ortlama sTg dğerleri 1.69 ng/mL yüksek doz RAI alan grupta 9.6 ng/mL olarak ölçülmüştür.

Sonuç
sTg düzeylerinin RAI tedavisinde dikkate alınması santral nodal metastazlı hastalarda RAI kullanımını ve dozunu azaltan önemli bir faktör olarak görünmektedir.

S-006
Papiller Tiroid Kanserinde Santral Lenf Nodu Pozitifliğine Etki Eden Faktörler

Oğuz Uğur Aydın[1], Lütfi Soylu[1], Serdar Özbaş[1], Seyfettin Ilgan[2], Banu Bilezikçi[3], Alptekin Gürsoy[4], Savaş Koçak[1]
[1]Güven Hastanesi, Genel Cerrahi Bölümü, Ankara
[2]Güven Hastanesi, Nükleer Tıp Bölümü, Ankara
[3]Güven Hastanesi, Patoloji Bölümü, Ankara
[4]Güven Hastanesi, Endokrinoloji Bölümü, Ankara

Amaç
Papiller tiroid kanserinde (PTK) santral lenf nodu metastaz (SLNM) oranı oldukça yüksektir. Prognoz iyi olmakla birlikte, SLNM'nın lokorejyonel rekürrensi artırdığı bilinmektedir. Ancak, bu bulgunun klinik önemi ve rutin santral lenf nodu diseksiyonu (SLND) yapılması konusunda görüş farklılıkları mevcuttur. Bu çalışmada SLND yapılmış olan PTK olgularında, SLNM oranı ve buna etki eden risk faktörlerini inceledik.

Gereç-Yöntem
Ocak 2012-Aralık 2016 tarihleri arasında kliniğimizde PTK nedeniyle ameliyat edilen ve takipleri düzenli olarak yapılan 308 hasta çalışmaya dahil edildi. Hastaların hepsine total tiroidektomi + SLND yapıldı. Olguların hepsi aynı patolog tarafından değerlendirildi. SLNM etki eden risk faktörleri olarak yaş, cinsiyet, aile öyküsü, tümör boyutu, odak sayısı, tümörün lokalizasyonu, kapsül invazyonu varlığı, lenfovasküler invazyon (LVI) varlığı, çevre yumuşak doku invazyonu, eşlik eden kronik lenfositik tiroidit ve lateral servikal lenf nodu diseksiyonu (LSLND) yapılıp yapılmaması değerlendirildi. Verilerin analizi IBM SPSS 23.0 istatistik paket programı kullanılarak yapıldı.

Bulgular
SLNM 141 hastada (%45.8) pozitif iken,167 hastada (%54.2) saptanmadı. Her iki grup arasında yaş, cinsiyet, odak sayısı, tümör boyutu, tümörün lokalizasyonu, kapsül invazyonu varlığı, LVI, çevre yumuşak doku invazyonu ve LSLND yapılıp yapılmaması açısından istatistiksel olarak anlamlı bir fark olduğu görüldü ($p<0,05$). Gruplar arasında farklılığı istatistiksel olarak anlamlı olduğu bulunan bu değişkenlerin, SLNM'nın ortaya çıkması üzerine etkilerini araştırmak için lojistik regresyon analizi yapıldı. Yaş, cinsiyet, LVI varlığı ve LSLND yapılıp yapılmaması SLNM'nın ortaya çıkmasına sebep olabileceği bulundu.

Sonuç
PTK'inde SLNM oranı yüksektir. Profilaktik SLND halen tartışmalı bir konu olduğu için, selektif SLND yapmayı planlayan cerrahlar için bazı risk faktörlerini dikkat almak ve buna göre diseksiyon kararlarını gözden geçirmek bir opsiyon olabilir.

S-007
ATA 2015 Kılavuzu Işığında Tiroid Nodüllerine Genel Yaklaşım-Anket Çalışması

Taner Kıvılcım[1], Özer Makay[2], Murat Ferhat Ferhatoğlu[1], Abdulcabbar Kartal[1], Ali İlker Filiz[1]
[1]Okan Üniversitesi, Tıp Fakültesi, Genel Cerrahi Ana Bilim Dalı, İstanbul
[2]Ege Üniversitesi, Tıp Fakültesi, Genel Cerrahi Ana Bilim Dalı, İzmir

Amaç
Amerikan Tiroid Birliği Kılavuzundaki yenilenmiş önerilerden yola çıkılarak hazırlanan bu anket çalışması ile ülkemizdeki ilgili branş uzmanlarının tiroid nodüllerine genel yaklaşımının değerlendirilmesi amaçlanmıştır.

Gereç-Yöntem
Anket çalışmasına genel cerrahi, endokrinoloji ve nükleer tıp uzmanları davet edildi. Demografik bilgiler ile tiroid nodüllerine yaklaşımda özellikle farklı seçeneklerin öne çıktığı başlıkların irdelendiği 20 soru soruldu. Sorular SPSS 22.0 ile analiz edildi. Gruplar arasındaki farklılıkları saptamak için ki-kare testi kullanıldı.

Bulgular
Çalışmaya 262 hekim katıldı. 213'ü genel cerrahi, 21'i endokrinoloji, 27'si nükleer tıp uzmanı idi. Katılımcıların %46'sı (120) her zaman, %33'ü (86) ara sıra, %20,3'ü (53) kararsız kaldığında ATA kılavuzuna başvurduğunu söylerken, sadece 2 katılımcı (%0,8) ATA kılavuzunu günlük pratiğinde hiçbir zaman kullanmıyordu. Katılımcılara çalıştığı kurumda tiroid hastalıkları için düzenli bir multidisipliner toplantının yapılıp yapılmadığı sorulduğunda %41,4'ü (108) yapıldığını, %58,6'sı (153) yapılmadığını belirtti.

Anketteki sonuçlar karşılaştırıldığında, düşük riskli nodüllere yaklaşım (P=0,001), "önemi belirsiz atipi / önemi belirsiz foliküler lezyon" saptanan nodüllere yaklaşım (P=0,02) ve "foliküler neoplazi/ foliküler neoplazi şüpheli sitoloji" saptanan nodüllere yaklaşım (P=0,02) sorularında uzmanlık alanlarına göre anlamlı farklılık saptandı. Ayrıca multidispliner toplantı yapılıp yapılmamasına göre nodül şüphesi olan hastada ilk seçilen tetkik (P=0,009), ek olarak istenen tetkikler (P=0,001), yüksek riskli nodüllere yaklaşım (P=0,04) ve "önemi belirsiz atipi / önemi belirsiz foliküler lezyon" saptanan nodüllere yaklaşım (P=0,01) sorularında anlamlı farklılık saptandı.

Sonuç
Amerikan Tiroid Birliği'nin 2016 başında yayınladığı yeni kılavuzda, tiroid nodüllerinin değerlendirilmesi aşamasında bir önceki kılavuza göre bazı değişikliklerin olduğu görülmekte ve bu değişikliklerin klinik pratiğe yansıması branşlara göre farklılık göstermektedir. Multidisipliner toplantıların yapıldığı kurumlarda hekimlerin güncel kılavuzları yakından takip ettiği ve kılavuz önerilerine uygun tercihler yaptığı gözlenmiştir.

S-008
Tiroit Nodüllerinden Yapılan İnce İğne Aspirasyon Biyopsisi Önemi Belirsiz Atipisi Olan Hastalarda Malignite Riskini Etkileyen Faktörler

Hikmet Pehlevan, Samet Şahin, Yunus Nadi Yüksek, Gül Dağlar, Tanju Tütüncü, Sabri Özden
Ankara Numune Eğitim ve Araştırma Hastanesi, Genel Cerrahi Kliniği, Ankara

Amaç
Tiroid nodülleri olan hastalarda ince iğne aspirasyon biyopsi sonucunun değerlendirilmesinde Bathesda sınıflandırması yaygın olarak kullanılır. Bu sınıflamada 6 grup vardır. Önemi belirsiz atipi /önemi belirsiz foliküler lezyonlar grup 3 de yer alır ve benign ya da malign olarak kategorize edilememektedir. Önemi belirsiz atipi ve önemi belirsiz foliküler lezyon aynı grupta yer almasına karşın farklı malignite risklerine sahiptir. Çalışmamızın amacı; tiroit nodülünden ince iğne aspirasyon biyopsisi sonucu önemi belirsiz atipi gelen hastalarda maligniteye etki eden faktörlerin araştırılmasıdır.

Gereç-Yöntem
Ankara Numune Eğitim ve Araştırma Hastanesi genel cerrahi meme endokrin cerrahisi kliniğinde Haziran 2013- Kasım 2016 tarihleri arasında tiroid nodulü nedeniyle yapılan ince iğne aspirasyon biyopsisi önemi belirsiz atipi gelen ve opere edilen hastalar çalışmaya dahil edildi. Toplam 165 hastanın demografik, klinikopatolojik ve ultrasonografik bulguları analiz edildi.

Bulgular
Tüm hastalara total tiroidektomi ameliyatı uygulandı. Seksendört hastada (%49.1) patoloji raporu malign olarak saptandı. En sık malign lezyon papiller tiroit kanseriydi. Tek değişkenli analiz sonrasında ultrasonografide nodülde kalsifikasyon varlığı (p=0,032), nodülde sınır düzensizliği varlığı (p:0,038), ince iğne aspirasyon biyopsisinde nükleer inklüzyon cisimciği varlığı istatistiksel olarak anlamlı şekilde malignite ile ilişkili bulundu. Çok değişkenli analizde ise ince iğne aspirasyon biyopsisinde nükleer inklüzyon cisimciği varlığı malignite riskini artıran bağımsız değişken olarak saptandı (odds oranı: 3.394).

Sonuç
Tiroit nodülünden ince iğne aspirasyon biyopsisi sonucu önemi belirsiz atipi ile gelen hastalarda sitolojik incelemede nükleer inklüzyon cisimciği varlığı ve ultrasonografide kalsifikasyon ve sınır düzensizliği varlığında malignite riski belirgin olarak artmaktadır. Bu hastalarda cerrahi ön planda düşünülmelidir.

S-009
Ötiroid Obez Hastalarda Sleeve Gastrektominin Tiroid Fonksiyonları ve Metabolik Parametreler Üzerine Etkisi

Zeki Özsoy[1], Faruk Kutlutürk[2]
[1]*Gaziosmanpaşa Üniversitesi, Tıp Fakültesi, Genel Cerrahi Anabilim Dalı, Tokat*
[2]*Gaziosmanpaşa Üniversitesi, Tıp Fakültesi, Endokrinoloji ve Metabolizma Hastalıkları Anabilim Dalı, Tokat*

Amaç
Obez hastalarda vücut ağırlığındaki azalmanın tiroid fonksiyonlarını etkilediğine dair bazı çalışmalar bulunmaktadır. Bu çalışmada, ötroid obez hastalarda slevee gastrektominin metabolik parametreler ve tiroid fonksiyon testleri (TSH, serbest T4) üzerine etkisinin araştırılması planlandı.

Gereç-Yöntem
Gaziosmanpaşa Üniversitesi Tıp Fakültesi Genel Cerrrahi kliniğinde slevee gastrektomi yapılmış olan 186 hasta retrospektif olarak dosyaları incelendi. Ameliyat öncesi ve 6. aydaki kontrollerine devam etmiş olan hasta (49 kadın, 29 erkek) çalışmaya alındı. Tiroid hastalık öyküsü olan, tiroid için ilaç kullanan hastalar, fizik muayenede tiroid nodülü tespit edilen hastalar çalışmaya alınmadı. Ameliyat öncesi ve sonrası tioid hormon düzeyleri ve diğer metabolik parametreleri karşılaştırıldı.

Bulgular
Çalışmaya alınan 78 hastanın 49'u kadın, 29'u erkek hasta idi. Ameliyat öncesi ortalama BMI: 46,91 kg/m2 iken 6.ayda 30,35 kg/m2 idi ($p<0,001$). Ameliyat öncesi ortalama TSH değeri 2,53 $\pm$2,06 iken, 6.ayda anlamlı olarak azalmıştı (1,77 $\pm$1,12) görüldü ($p<0,001$). Serbest T4 düzeyleri ise ameliyat öncesi 1,18 $\pm$0,18 iken ameliyat sonrası 1,22 $\pm$0,24 olarak anlamlı olarak arttığı gösterildi ($p>0,05$). Glukoz, Total insülin, C peptid, ve ALT değerlerinde ise anlamlı bir düşme olduğu tespit edildi görüldü ($p<0,001$) (Tablo).

Sonuç
Çalışmamızda Slevee Gastrektominin TSH değerlerinde anlamlı düşüşe neden olduğu ancak bu düşmenin, vücut ağırlığındaki azalama ile korele olmadığı görüldü. Serbest T4 düzeylerinde ise anlamlı bir değişiklik yoktu. Fazylov ve ark, tiroid hormonu kullanan hipotiroidi hastalarında LRYGB ameliyatı sonrası tiroid hormon ilaç ihtiyacının azaldığı bunu da tiroid bezi üzerine ameliyatın olumlu etkilerinin sorumlu olacağı bildirmiştir. Moulin ve ark, laparoskopik RYGB ameliyatının ötiroid ve subkinik hipotiroid hastalarda etkisi incelemişler ve TSH değerinin ameliyat sonrası düştüğünü, fT4 değerlerinin değişmediğini ve subklinik hipotiroidi hastalarının kilo vermekten bağımsız olarak ötiroid hale geldiğini göstermişlerdir. Demir, kalsiyum, ferritin vitamin B12 folat düzeylerindeki değişiklikler hastaların çoğunluğunun multivitamin komplexleri kullanması nedeniyle yorumlanmasında zordur ancak, ameliyat sonrası hastaların uygun tedavi ile bu değerlerinin normal aralıklarda tutulabileceğini göstermesi açısından önemlidir.

S-010
Cerrahlarının Tiroid Cerrahisinin Ses ve Havayolu Komplikasyonları ile ilgili Farkındalığı: Anket Çalışması

Necati Enver[1], İsmail Cem Sormaz[4], Özer Makay[2], Mehmet Uludağ[3]
[1]Marmara Üniversitesi Pendik Eğitim ve Araştırma Hastanesi, İstanbul
[2]Ege Üniversitesi, Tıp Fakültesi Hastanesi, İzmir
[3]Sağlık Bilimleri Üniversitesi, Şişli Hamidiye Etfal Eğitim ve Araştırma Hastanesi, Genel Cerrahi Kliniği, İstanbul
[4]İstanbul Üniversitesi, Çapa Tıp Fakültesi Hastanesi, Genel Cerrahi Anabilim Dalı, İstanbul

Amaç
Bu anket çalışmasıyla, tiroid cerrahisinin ses ve havayolu ile ilgili komplikasyonlarının ameliyat öncesi bilgilendirmede ne kadar yer aldığı ve bunu önlemek ve yönetmekle ilgili olarak cerrahlarının tutumunu belirlemeye hedefledik.

Gereç-Yöntem
Endokrin Cerrahisi Derneği üyelerine e-posta yoluyla ulaşılarak internet tabanlı bir anket aracılığıyla açık uçlu ve çoktan seçmeli sorular ile demografik bilgilerin yanı sıra, ameliyat öncesi bilgilendirme ve larenks muayenesi, ameliyat sırasında sinir koruyucu ve ameliyat sonrası komplikasyondan korunma ve komplikasyon yönetimi ile ilgili tutumlar soruldu.

Bulgular
Kayıtlı 400 e-postadan 177'si anketi %80 ve üzerinde doldurarak tamamladı.Marmara bölgesi %32 ile en çok katılımcının olduğu bölgeyken katılımcıların %71'i 35-54 yaşları arasındaydı. Yıllık tiroidektomi sayısı <50 olanların sayısı 99 iken 50-100 arasında vaka sayısına sahip 48 cerrah mevcuttu. Ameliyat öncesi bilgilendirme sırasında katılımcıların %98'i ses kısıklığı ve %80'i ses değişikliği olasılığından bahsederken, havayolu ile ilgili risklere daha az değinildiği izlendi. Trakeotomi riskinden bahseden cerrah oranı %28 idi. Ameliyat öncesi larinks bakısını tüm hastalarına yaptıran cerrah sayısı 72 idi. En önemli muayene gerekçesi, ameliyat öncesi ses değişikliği (%86) ve ikincil cerrahi (%80) idi. İONM kullanım oranı %38 iken, superior sinir için tiroid kapsülüne yakın bağlamanın %72 oranında tercih edildiği izlendi. Tek taraflı vokal kord paralizisinde (VKP), erken dönemde, steroid tedavisi ve gözlemin yanı sıra larengeal EMG (%2) ve vokal kord enjeksiyonu (%4) önerildiği görüldü. Altı aydan uzun süren VKP'de temel yaklaşım konuşma terapisi (%60) ve medialiazisayon tiroplasti (%42) idi. Bilateral VKP'de ise laterizasyon sütürü(%43) ve trakeotomiyi(%48) bir seçenek olarak değerlendirildi. Kordotomiyi seçenlerin oranı %20'idi.

Sonuç
Tiroid cerrahisi sonrası izlenebilen VKP önemli komplikasyonlardan biridir. Günümüzde medikal-yasal açıdan da önemi gittikçe artmaktadır. Bu nedenle de hastalara ameliyat öncesi tüm riskleri aktarmak önemlidir. VKP olması durumunda yapılması gerekenlerle ilgili daha kapsamlı bir eğitime mezuniyet öncesi ve sonrası dönemde daha çok yer verilmesi ve KBB hekimlerine erken dönemde yönlendirilmesi hekimlerin gelecekte daha az medikal-yasal sorun yaşamasına katkı sağlayacaktır.

S-011
Total Tiroidektomi Sonrası Parathormon Seviyesinin Ameliyat Öncesi Değere Oranla Düşüş Yüzdesinin Ameliyat Sonrası Hipokalsemiye Etkisi

İsmail Cem Sormaz[1], Ahmet Yalın İşcan[2], İlker Özgür[3], Şeyma Karakuş[1], Fatih Tunca[1], Yasemin Giles Şenyürek[1], Tarık Terzioğlu[4]
[1]İstanbul Üniversitesi, İstanbul Tıp Fakültesi, Genel Cerrahi Anabilim Dalı, İstanbul
[2]Fatih Sultan Mehmet Eğitim Araştırma Hastanesi, İstanbul
[3]Acıbadem International Hospital, General Surgery Department, İstanbul
[4]VKV Amerikan Hastanesi, Genel Cerrahi Anabilim Dalı, İstanbul

Amaç
Hipokalsemi total tiroidektomi sonrası gelişebilen ciddi bir morbiditedir ve birden fzla etkene bağlıdır. Bu çalışmamızda total tiroidektomi sonrası parathormon (PTH) seviyesinin, ameliyat öncesi bazal PTH değerine göre düşüş yüzdesinin (ΔPTH) hipokalsemiye etkisini araştırmayı amaçladık.

Gereç-Yöntem
Total tiroidektomi uygulanan 222 ardışık hastanın serum kalsiyum (Ca) ve PTH düzeyleri ameliyat öncesi ve ameliyat sonrası 24. saatte değerlendirildi. Ameliyat sonrası düzeltilmiş serum Ca düzeyinin (cCa) < 8.5 mg/dl olması postoperative hipokalsemi olarak değerlendirildi. Postoperatif hipokalsemisi olan hastalar grup 1 (n=100) ve normal serum cCa seviyesi olan hastalar grup 2 (n=122) olarak değerlendirildi. Postoperatif PTH (PoPTH) değerleri ve ΔPTH değerleri her iki grup arasında karşılaştırıldı. PoPTH ve ΔPTH'nın cut-off değerlerinin belirlenmesi için ROC analizi uygulandı.

Bulgular
Grup 1'in PoPTH değerlerinin grup2'ye oranla anlamlı olarak düşük olduğu bulundu (sırasıyla, 18.6±15.3 pg/ml vs 32.3±15.6 pg/ml; P<0.0001). Hipokalsemisi olan hastaların %54'ünde, semptomatik hipokalsemisi olan hastaların ise %35'inde PoPTH'nın normal değerlerde olduğu saptandı. PoPTH <28pg/ml ve ΔPTH >45 olmasının tiroidektomi sonrası hipokalsemi riskini anlamlı olarak arttırdığı saptandı (P=0.0001). ΔPTH >70, PoPTH <= 15.5pg/ml ve postop. serum cCa değerinin <8.0mg/dl'nin altında olması da semptomatik hipokalsemiyi belirlemede yardımcı olduğu saptandı (sırasıyla; P=0.009; P=0.006; ve P=0.0001). Semptomatik hipokalsemiyi tahmin etmede ΔPTH, PoPTH ve postoperatif serum cCa konsantrasyonlarının sensitiviteleri sırasıyla %67, %64 ve %100 olarak bulundu.

Sonuç
Subnormal PoPTH değeri veya PoPTH değerinde ameliyat öncesi değere oranla anlamlı düşüş tiroidektomi sorası hipokalsemi ile anlamlı olarak ilişkilidir. Ancak PoPTH değeri normal olan hastalarda da semptomatik hipokalsemi gelişebilir. Ameliyat sonrası PTH değerleri ile birlikte serum kalsiyum değerlerinin görülmesi postoperatif semptomatik hipokalsemi riskinin saptanması açısından önemlidir.

S-012
Retrosternal Guatrlı Hastalarda Mediastinal Tiroid Hacminin Ekstraservikal Yaklaşım Kararına Etkisi

İsmail Cem Sormaz[1], Derya Salim Uymaz[2], Ahmet Yalın İşcan[3], İlker Özgür[4], Artur Salmaslıoğlu[5], Fatih Tunca[1], Yasemin Giles Şenyürek[1], Tarık Terzioğlu[6]
[1]İstanbul Üniversitesi, İstanbul Tıp Fakültesi, Genel Cerrahi Anabilim Dalı, İstanbul
[2]Koç Üniversitesi, Tıp Fakültesi, Genel Cerrahi Anabilim Dalı, İstanbul
[3]Fatih Sultan Mehmet Eğitim Araştırma Hastanesi, Genel Cerrahi Anabilim Dalı, İstanbul
[4]Acıbadem International Hospital, Genel Cerrahi Birimi, İstanbul
[5]İstanbul Üniversitesi, İstanbul Tıp Fakültesi, Radyoloji Anabilim Dalı, İstanbul
[6]VKV Amerikan Hastanesi, Genel Cerrahi Anabilim Dalı, İstanbul

Amaç
Retrosternal guatrlarda (RSG), tiroidin mediastinal kısımın hacmi ile ekstraservikal yaklaşım gereksinimi arasındaki ilişkiyi belirlemek.

Gereç-Yöntem
Ocak 1990-Ocak 2016 arasında RSG nedeniyle ameliyat edilen 204 hastanın kayıtları retrospektif olarak incelendi. Bilgisayarlı tomografi (BT) görüntüleri volümetrik analize uygun olan 47 hasta çalışmaya dahil edildi. Ekstraservikal girişime ihtiyaç duyulan hastalar grup 1(n=8, %17), servikal insizyonla ameliyatları sonlandırılan hastalar grup 2 (n=39, %83) olarak belirlendi. Ekstraservikal yaklaşımla ilişkili olan mediastinal tiroid hacminin cut-off değerini belirlemek için ROC analizi uygulandı.

Bulgular
ROC analizinde >=162 cm3 mediastinal tiroid hacmi cut-off değer olarak belirlendi. Ekstraservikal girişimi belirlemede mediastinal tiroid dokusu hacminin cut-off değerinin hem sensitivitesi, hem de negatif tahmin değeri (NTD) %100 olarak belirlendi.

Sonuç
Retrostrenal guatrlı hastalarda BT tiroid dokusunun mediasten içerisinde uzanımı ve komşu yapılar ile ilişkisi hakkında çok kıymetli bilgiler veren bir görüntüleme yöntemidir. Tiroid bezinin mediastinal bölgedeki hacminin belirlenmesi ameliyat öncesi ekstraservikal girişimi öngörmede yardımcı olabilir. Torasik inlet altındaki >= 162 cm3'lük tiroid dokusu hacmi ekstraservikal girişim için risk faktörüdür. Retrosternal guatrlı hastalarda ekstraservikal yaklaşımı öngörebilmede, volümetrik analizin değerini belirlemek için daha geniş vaka sayılı serilere ihtiyaç vardır.

S-013
Subtotal Paratiroidektomi Yapılan Kronik Renal Yetmezlikli Hastalarda İntraoperatif Parathormon Değerlerinin Cerrahinin Başarısını Göstermedeki Yeri: Üçüncü Basamak Bir Kliniğin Verileri

İsmail Alper Tarım[1], Tuğrul Kesicioğlu[2], Kağan Karabulut[1], Murat Derebey[1], Salih Raşit Mizan[1], Cafer Polat[1]
[1]Ondokuz Mayıs Üniversitesi, Tıp Fakültesi, Genel Cerrahi Ana Bilim Dalı, Samsun
[2]Giresun Üniversitesi, Tıp Fakültesi, Genel Cerrahi Ana Bilim Dalı, Giresun

Amaç
Kliniğimizin verileri ışığında,kronik renal yetmezlikli hastalarda gelişen sekonder hiperparatiroidide (SHPT) intraoperatif parathormon (intraop PTH) ölçümünün, cerrahinin başarısını göstermedeki etkinliğini tartışmaktır.

Gereç-Yöntem
Bu çalışmada 2012 ve 2016 yılları arasında kliniğimizde aynı ekip tarafından, SHPT nedeniyle subtotal paratiroidektomi uygulanmış, ardışık 34 hasta retrospektif olarak incelendi. Anlamlılık düzeyi ise $p<0,05$ olarak alındı.

Bulgular
Hastaların 12'si (%35) kadın, 22'si(%65) erkek idi. Hastaların 5'inde (%14.7) postoperatif 6.ayda bakılan PTH değeri (PTH 6.ay) yüksek (>= 250 pg/ml) bulundu (Grup 1). PTH 6.ay <250 pg/ml olan 29 (%85.3) hasta ise Grup 2 olarak çalışmaya alındı. Bu iki grubun preoperatif PTH, kalsiyum, fosfor ve alkalenfosfataz (ALP) değerlerinde istatistiksel olarak anlamlı bir farklılık yoktu. Posoperatif dönemde PTH (postoperatif 24 saat sonra) ortanca değerleri Grup1'de 256 pg/ml iken Grup 2'de 19,7 pg/ml olarak elde edilmiştir ($p=0,002$). Grup 1 de PTH 6.ay ortanca değeri 406 pg/ml iken Grup 2' de 46 pg/ml olarak elde edilmiştir ($p<0,001$). Postoperatif kalsiyum, fosfor, ALP, postoperatif 6.ay bakılan ALP (ALP 6.ay) ve ameliyat spesmenindeki paratiroid bez sayısı, gruplara göre farklılık göstermemektedir. Paratiroidektomiden 20 dakika sonra, intraoperatif olarak merkez laboratuvarına kan gönderilerek çalışılan PTH ortanca değerleri Grup1'de 466pg/ml iken Grup 2'de 203pg/ml olarak elde edilmiştir ($p=0,038$). Preoperatif PTH – İntraoperatif PTH azalma yüzdeleri incelendiğinde, Grup 1'de azalma %62,2 iken Grup 2'de % 89,8 olarak elde edilmiştir ($p=0,005$). Grup 1'deki hastaların preoperatif sintigrafi ve cerrahın radyolog ile birlikte yapmış olduğu boyun USG'lerin hiçbirisinde ektopik bir paratiroid bezine rastlanmadı. Grup 1 hastaların hepsi postoperatif dönemde medikal tedavi ile kontrol altına alınmışlardı.

Sonuç
SHPT cerrahi tedavisinde subtotal paratiroidektomi iyi bir yöntemdir. Paratiroid bezler eksize edildikten 10 dakika sonra çalışılan PTH'da en az %50 yada 20 dakika sonra en az %80 düşme olmasının cerrahi başarıyı gösterdiği bildirilmiştir. Bize göre paratiroidektomiden 20 dakika sonra PTH'da %90 ve üzeri düşme olması yapılan cerrahinin yeterli olduğunu düşündürür.

S-014
Tek Kesiden Laparoskopik Adrenalektomi ve Çoklu Kesiden Laparoskopik Transabdominal Adrenalektomi Sonuçlarımız

Derya Salim Uymaz[1], Orhan Ağcaoğlu[1], Şenol Carıllı[2], Serdar Tezelman[1]
[1]Koç Üniversitesi, Tıp Fakültesi, Genel Cerrahi Anabilim Dalı, İstanbul
[2]Vehbi Koç Vakfı Amerikan Hastanesi, Genel Cerrahi Kliniği, İstanbul

Amaç
Vehbi Koç Vakfı Amerikan Hastanesi ve Koç Üniversitesi Genel Cerrahi Klinikleri'nde yapılan laparoskopik transabdominal adrenalektomi (LTA) ve tek kesiden laparoskopik adrenalektomi (TKLA) sonuçlarının karşılaştırılması.

Gereç-Yöntem
2008 ve 2015 yılları arasında yapılan çoklu kesiden laparoskopik transabdominal adrenalektomi (ÇKLA) (Grup 1) ve tek kesiden laparoskopik adrenalektomi (TKLA) (Grup 2) vakalarının demografik verileri, ameliyat süreleri, tümör boyutu, hastanede kalış süreleri, açığa geçiş oranları, komplikasyonlar ve patolojileri retrospektif olarak değerlendirildi.

Bulgular
Çalışmaya 42 hasta dahil edildi. 22 hastaya TKLA, 20 hastaya ise ÇKLA uygulandı. Hastaların 15'i erkek, 27'si kadındı. Ortalama diseksiyon süresi Grup 1'de 83 dakika, Grup 2'de 104 dakika idi (p:0.02). Toplam ameliyat süresinin ise Grup 1'de 117 dakika ve Grup 2'de 142 dakika olduğu görüldü (p:0.008). Ortalama hastanede kalış süresinin her iki grupta da 2 gün olduğu görüldü. Ortalama tümör boyutu Grup 1'de 41.9 mm, Grup 2'de ise 32.4 mm idi. 25 hastanın patoloji sonucu kortikal adenom, 7 hasatada feokromasitoma, 5 hastada adenokarsinom metastazı, 2 hastada adrenal kist, 2 hastada myelolipom ve 1 hastada ise ganglionöroma olarak geldi. Grup 2'deki bir hastada kanama sebebiyle açığa geçildi. Hastalar 1. ve 3. hafta genel cerrahi polikliniğinde, 3. ay ve daha sonraki kontrollerinde endokrinoloji polikliniğinde takip edildi.

Sonuç
Tek kesiden laparoksopik cerrahi, deneyimli merkezlerde giderek daha fazla uygulama alanları bulmaya başlamıştır. Tek kesiden laparoskopik cerrahinin ameliyat sonrası dönemde iyi bir kozmetik sonuç sağladığı kesindir. Ameliyat süresinin daha uzun olması tek kesili laparoskopik cerrahinin dezavantajı gibi görünse de, merkezlerin deneyimi arttıkça TKLA, konvansiyonel ÇKLA kadar güvenle uygulanabilecek bir yöntemdir.

S-015
Primer Hiperparatiroidide İnce İğne Aspirasyonu Yıkama Sıvısında Parathormon Ölçümünün Odaklanmış Cerrahiye Katkısı

Arzu Atalay Akan[1], Özgür Yüzer[1], Seyda Kadir Meke[1], Gülen Safiye Temel[2], Semra Günay[1], Orhan Yalçın[1]
[1]Okmeydanı Eğitim ve Araştırma Hastanesi, Meme/Endokrin Cerrahi Servisi, İstanbul
[2]Çorlu Devlet Hastanesi, Radyoloji Servisi, Çorlu

Amaç
Son yıllarda odaklanmış paratiroid cerrahisinin seçilmiş olgularda explorasyon kadar güvenli olduğu bilinmektedir. Hiperfonksiyone glandın yerinin görüntüleme yöntemleri(ultrason, magnetik rezonans ya da MIBI sintigrafisi) ile saptanmasının zor olduğu ya da yöntemler arası uyumsuzluk olduğunda ek tetkik olarak ince iğne aspirasyon sıvısında parathormon seviyesi ölçümü(parathormon washout) faydalıdır. Servisimizde paratiroidektomi planlanan hastalarda radyolojik yöntemlere ilaveten paratiroid washout ile odaklanmış cerrahinin güvenilirliği ölçmeyi amaçladık.

Gereç-Yöntem
Kliniğimizde Haziran 2015-Aralık 2016 tarihleri arasında hiperfonksiyone glandı olduğu düşünülen, MIBI ile görüntünün pozitif, negatif ya da şüpheli olduğu ve tanıyı desteklemek için ultrasonografi yapılan 37 hastaya parathormon washout tekniği uygulandı. Plazma PTH seviyesi üstünde bulunan değerler pozitif olarak kabul edildi.

Bulgular
Hastaların 35(%94)'i kadın, 2(%5)'si erkekti. Ortalama yaş 53(17-77) olarak bulundu.Parathormon washout, ortalama 4634 pg/ml (316-5000) olarak bulundu. Parathormon washout pozitif olan 33 hastadan 27'sine odaklanmış cerrahi, 6 hastaya bilateral eksplorasyon yapıldı. Bu 6 hastadan 3'ünde tiroidektomi de planlandığı, diğer 3 hastada ise odaklanmış başlanıp yetersiz olduğu düşünülerek(ultrasonografide tarif edilen bölgede bulunmaması üzerine) bilateral explorasyon yapıldı. Washout negatif olduğu halde ultrason ve MIBI sintigrafisi pozitif olan bir hastada odaklanmış cerrahi yapıldı. Washout pozitif olan tüm hastalarımızda paratiroid patolojisi saptanarak sensitivite ve pozitif prediktif değer yüksek bulundu(%89,%100).

Sonuç
Hiperfonksiyone glandın yerinin tespiti ve bu şekilde yapılacak odaklanmış cerrahinin başarısını artırmak amacıyla ultrason ve MIBI sintigrafisi görüntüleme yöntemlerine parathormon washout eklenmesinin başarıyı artıracağı kanaatindeyiz.

S-016
Radioguided Okült Lezyon Lokalizasyon (ROLL) Tekniği ile Minimal İnvaziv Paratiroidektomi

Lütfi Soylu, Oğuz Uğur Aydın, Seyfettin Ilgan, Serdar Özbaş, Savaş Koçak
Özel Güven Hastanesi, Ankara

Amaç
Literatüre bakıldığında değişik yöntemlerle uygulanan minimal invaziv paratiroidektomi (MİP) tekniğinin, klasik boyun eksplorasyonuna eşdeğer başarı sağladığı görülmektedir. Bu çalışmanın amacı operasyon sabahı ultrasonografi (USG) kılavuzluğunda teknisyum enjeksiyonu ile işaretleme yapılarak (ROLL-radioguided okült lezyon lokalizasyon) gerçekleştirilen MİP olgularına ait sonuçların değerlendirilmesidir.

Gereç-Yöntem
Bu çalışmaya son 5 yıllık dönemde primer hiperparatiroidizm tanısı almış ve operasyon öncesi yapılan USG ve/veya MIBI sintigrafisinde tek bir bezde paratiroid adenomu düşünülen 68 olgu dahil edildi. Olguların bir bölümünde tanı amacıyla parat hormon washout işlemi de yapıldı. Paratiroidektomi ile eş zamanlı tiroid cerrahisi yapılan, boyun eksplorasyonu şeklinde sonuçlanan, mediastinal yerleşimli ve takip edilemeyen olgular çalışma dışı bırakıldı. Operasyon sabahı 0.1 mCi Tc-99m MAA 0.15 cc volümde, USG kılavuzluğunda adenom düşünülen lezyon içine uygulandı. Gama prob yardımıyla cilt kesisi yapılmadan ve operasyon sırasında sayımlar alınarak, operasyon tamamlandı. Tüm hastalar için operasyon süresi (cilt kesisinden adenomun çıkarılmasına kadar geçen süre), adenom boyutu, adenomun lokalizasyonu, operasyon sonrası 1. günde bakılan kalsiyum ve parat hormon değerleri ve takip verileri değerlendirildi.

Bulgular
ROLL ile MİP ortalama operasyon süresi 18 dakikadır. Histopatolojik inceleme sonucunda olguların hepsi paratiroid adenomu ile uyumlu olarak değerlendirildi. En büyük adenom 40x33x10 mm, en küçük adenom 7x2x2 mm boyutlarındaydı. Adenomların lokalizasyonuna bakıldığında; %51'nin sol alt, %35'nin sağ alt, %6'sinin sağ üst ve %7'sının sol üst yerleşimli olduğu görüldü. Olguların hiçbirinde persistan hiperparatiroidi veya cerrahi işleme bağlı komplikasyon görülmedi. Operasyon sonrası 1. günde bakılan ortalama kalsiyum değerleri 9.4 mg/dl olarak saptandı. Hastaların hepsi 24 saat içerisinde taburcu edildi.

Sonuç
Sistemik uygulama sonrasında gama prob yardımıyla gerçekleştirilen MİP girişimlerinin popülaritesi azalmakta iken, ROLL tekniği ile gerçekleştirilen MIP'nin belirgin avantajları olduğu ve tedavi başarısının yüksek olduğu görülmektedir. Ayrıca, bu teknik sayesinde operasyon süresi kısalmakta ve özellikle boyunda derin yerleşimli, mediastene doğru uzanan veya küçük boyuttaki adenomların eksize edilmesinde operasyon teknik olarak kolaylaşmaktadır.

S-017
Minimal İnvaziv Paratiroidektomide ROLL (Radioguided Okült Lezyon Lokalizasyon) Tekniğinin Etkinliği ve Güvenilirliği

Koray Demirel[1], Serap Erel[2], Gönül Koç[3], Soykan Dinç[2], Turgut Çavuşoğlu[2], Aziz Mutlu Barlas[2], Sema Hücümenoğlu[4], Meliha Korkmaz[1], M. Recep Pekcici[2]
[1]Ankara Eğitim ve Araştırma Hastanesi, Nükleer Tıp Kliniği, Ankara
[2]Ankara Eğitim ve Araştırma Hastanesi, Genel Cerrahi Kliniği, Ankara
[3]Ankara Eğitim ve Araştırma Hastanesi, Endokrinoloji ve Metabolizma Hastalıkları Kliniği, Ankara
[4]Ankara Eğitim ve Araştırma Hastanesi, Tıbbi Patoloji, Ankara

Amaç
Primer hiperparatiroidizm (pHPT)'de en sık neden soliter paratiroid adenomudur. Soliter paratiroid adenomda primer tedavi cerrahi olup, minimal invaziv paratiroidektomi (MIP) tercih edilen bir cerrahi yöntemdir. MIP'nin başarısı lezyonun doğru tespit edilmiş olmasına bağlıdır. Çalışmamızda soliter paratiroid adenomu olan pHPT olgularında MIP'de ROLL tekniğinin etkinliği ve güvenilirliğini belirlemeyi amaçladık.

Gereç-Yöntem
Soliter paratiroid adenomu bulunan pHPT'li 20 hasta (15K, 5E; ortalama yaş: 51,35 ± 12,57 yıl) çalışmaya dahil edildi. Hastaların tümünde pHPT ve paratiroid adenom için biyokimyasal markerler ve USG, dual faz Tc-99m MIBI sintigrafisi gibi lokalizasyon çalışmaları yapıldı. Lokalizasyon çalışmalarında kuşkulu veya uyumsuz sonucu olan olgularda yıkama sıvısında PTH ölçümü ve aspirasyon biyopsi yapıldı. Hastaların tümüne ROLL tekniği ile MIP gerçekleştirildi. Operasyon günü USG kılavuzluğunda lezyon içine 0.10 ml'de 0.10-0.15 mCi Tc-99m MAA direkt enjekte edildi. Operasyon zamanı (cilt insizyonu ile adenomun çıkarılması arasında geçen zaman) kaydedildi. Operasyon sonrası serum Ca ve PTH seviyeleri takip edildi.

Bulgular
Veriler Tablo 1'de özetlenmiştir. Olguların tümünde paratiroid adenomu histopatolojik olarak doğrulandı. 6'sı mikroadenom (<200mg) du. Yıkama sıvısında PTH >1000 pg/mL'idi. Hastaların tümünde adenomun çıkarılmasından 10 dk sonra PTH düzeyinde baseline değerinin %50 sinden fazla düşme görüldü. Operasyon süresi ortalama 21,86 ± 4,62 dk (min 12– max 30 dk), hastanede kalma süresi ortalama 1,2 gün (min 1 – max 3 gün) olarak belirlendi. Hastaların hiçbirinde postoperatif cerrahi komplikasyon gelişmedi. 2 olguda postoperatif ilk günde semptomatik hipokalsemi izlendi ve medikal tedavi ile 24 saat içinde normakalsemi durumuna döndü. Ortalama 6 aylık (min 3 – max 20 ay) takip süresince persistan hiperkalsemi saptanmadı. Vitamin D seviyeleri düşük devam eden 2 olguda normakalsemik, PTH yüksekliği gözlendi.

Sonuç
Soliter paratiroid adenomu olan pHPT olgularından oluşan hasta grubunda, ROLL tekniği ile MIP sonrası olguların tümünde paratiroid adenomu çıkartılmış ve takip süresince hiçbir olguda persistan veya rekürren HPT saptanmamıştır. Minimal invaziv paratiroid cerrahisinde ROLL tekniği etkin ve güvenilir bir yöntemdir.

S-018
Endemik Guatr Bölgesinde Trioid İnce İğne Aspirasyon Biyopsilerinde Saptanan Önemi Belirsiz Atipi/Önemi Belirsiz Folliküler Lezyon Varlığında Yaklaşım Ne Olmalıdır?

Tangul Bulut[1], Burhan Mayir[2], Ayşe Merter Arduçoğlu[2], Ruşen Uzun[3], Selma Şengiz Erhan[4], Tülay Keklik Temuçin[5], İsa Kayhan[6], Betül Çelik[1], Uğur Doğan[2]
[1]Sağlık Bilimleri Üniversitesi, Eğitim ve Araştırma Hastanesi, Patoloji Kliniği, Antalya
[2]Sağlık Bilimleri Üniversitesi, Eğitim ve Araştırma Hastanesi, Genel Cerrahi Kliniği, Antalya
[3]Sağlık Bilimleri Üniversitesi, Eğitim ve Araştırma Hastanesi, Göğüs Hastalıkları Kliniği, Antalya
[4]Okmeydanı Eğitim ve Araştırma Hastanesi, Patoloji Kliniği, İstanbul
[5]Yüksek İhtisas Hastanesi, Patoloji Kliniği, Ankara
[6]Kamu Hastaneleri Genel Sekreterliği, Kırıkkale

Amaç
Tiroid nodüllerinin değerlendirilmesinde altın standart ince iğne aspirasyon biyosisi (İİAB)dir. BETHESDA sınıflama sisteminde önemi belirsiz atipi(ÖBA)/Önemi Belirsiz Folliküler lezyon(ÖBFL) yeni bir grup olarak tanımlanmıştır.Bu grupta malignite riski %5-15 olarak bildirilmektedir.ÖBA/ÖBFL varlığında 3-6 altı ay içinde tekrar İİAB, benzer ya da daha olumsuz bir sonuç ile karşılaşıldığında ise cerrahi girişim önerilmektedir.Fakat bu önerilere rağmen hastaların önemli bir kısmı ya takip edilmemekte ya da tekrar biyopsi yapılmadan direkt cerrahiye alınmaktadır.Dolayısıyla bu grup hastalarda malignite riski kesin olarak belirlenememekte ve bu hastaların ne şekilde yönlendirilmesi gerektiği tartışmalı kalmaktadır.Çalışmamızdaki amaç İİAB sonucunda ÖBA/ÖBFL saptanan hastalarda yapılan tekrar biyopsi ve cerrahi girişim ve malignite oranlarını ortaya koymaktır.

Gereç-Yöntem
Kliniğimizde 3 yıllık sürede tiroid nodülü sebebiyle İİAB yapılarak sonucu ÖBA/ÖBFL olan 259 hasta çalışmaya dahil edildi. Hasta dosyaları retrospektif incelelendi.

Bulgular
Hastaların 105 (%40.5)'inde takiplerin yapıldığı görüldü. 61(%23.55)'ine tekrar biyopsi yapıldı.28 (%10.81) hasta ilk biyopsiden sonra opere edildi.16 (%6.17) hasta klinik muayene ve USG ile takip edildi. Tekrar biyopsi yapılan 61 hastanın sitolojik tanıları Tablo-1'de gösterilmektedir. İkinci biyopside ÖBA/ÖBFL saptanan altı hastadan üçü opere edildi,benign histopatoloji saptandı. Foliküler neoplazi şüphesi olan iki hastada operasyon sonucu folliküler adenom ve nodüler hiperplazi saptandı. Ikinci biyopsisi malignite şüpheli olarak rapor edilen hasta klinik takipte kaldı. Ilk biyopsi sonrası opere edilen 28 hastanın 23 adedinde benign,3 hastada malign histopatoloji saptandı.2olguda İİAB yapılmayan lobda tümör tespit edildi.Takibe alınan hastalar değerlendirildiğinde malignite oranı % 2.85 olarak bulundu.

Sonuç
Çalışmamızda takip edilen hastalarda malignite oranı % 2.85 bulunmuştur.Bu oran ÖBA/ÖBFL tanılı hastalar için verilen % 5-15 malignite riskinin altındadır.Türkiye'nin endemik guatr bölgesi olması ve guatr oranının olması nedeniyle,ülkemizde ÖBA/ÖBFL'de yüksek malignite oranlarıyla karşılaşılmayabilir.Yüksek malignite oranları saptanan bölgelerde ÖBA/ÖBFL durumunda cerrahi girişimin ön planda düşünülmesi gerektiği belirtilsede düşük malignite oranları saptanması sebebiyle ülkemiz koşullarında eğer hastada cerrahi girişim gerektirecek bir gereksinim yoksa ÖBA/ÖBFL durumunda tekrar biyopsiler ile değerlendirmenin uygun bir yaklaşım olacağını düşünmekteyiz.

S-019
Basedow-Graves, Hashimoto Tiroiditi ve Nodüler Guatr Hastalarında Tiroid Kanseri Görülme Sıklığı Farklı mı?

Mehmet Erdoğan[1], Şahin Bedir[1], Murat Özdemir[2], Banu Şarer Yürekli[1], Yeşim Ertan[3], Özer Makay[2]
[1]Ege Üniversitesi, Tıp Fakültesi Hastanesi, Dahiliye Anabilm Dalı / Endokrinoloji Bölümü, İzmir
[2]Ege Üniversitesi, Tıp Fakültesi Hastanesi, Genel Cerrahi Anabilm Dalı, İzmir
[3]Ege Üniversitesi, Tıp Fakültesi Hastanesi, Patoloji Anabilm Dalı, İzmir

Amaç
Basedow-Graves ve Hashimoto tiroiditi hastalıklarının tiroid kanseri ile olan ilişkileri tartışmalı bir konudur. Bu çalışma ile tiroidektomi operasyonu geçirmiş, tiroid bezinde nodül bulunan Basedow-Graves ve Hashimoto tiroiditi hastalarının patoloji sonuçlarının incelenerek, bu hastalıkların tiroid kanseri gelişimi üzerine olan etkilerini değerlendimeyi amaçladık.

Gereç-Yöntem
Genel Cerrahi kliniğinde 2005-2014 yılları arasında tiroid bezinde nodül bulunan ve tiroid operasyonu geçirmiş toplam 1668 hasta geriye dönük olarak incelendi. Hastaların demografik bilgileri, tiroid fonksiyon testi, tiroid otoantikor, tiroid ultrasonografisi, tiroid sintigrafisi ve tiroid patoloji sonuçları değerlendirildi. Tüm veriler SPSS 20,0 paket programı kullanılarak analiz edildi.

Bulgular
Tiroidektomi operasyonu geçiren 78 Basedow-Graves hastasının 18'inde (%23), Hashimoto tiroiditli hastanın 72 sinde (%52), nodüler guatr hastalarının 562'sinde (%39) tiroid kanseri mevcuttu. Basedow-Graves ile Hashimoto tiroiditi hastaları karşılaştırıldığında, tiroid kanserinin Hashimoto tiroiditi hastalarında daha yüksek oranda ($p<0,001$) görüldüğü saptandı. Basedow-Graves ile nodüler guatr hastaları karşılaştırıldığında, tiroid kanseri Basedow-Graves hastalarında daha düşük oranda ($p=0,008$) idi. Hashimoto tiroiditi hastalarıyla nodüler guatr hastaları karşılaştırıldığında ise, tiroid kanseri Hashimoto tiroiditi hastalarında daha sık ($p=0,003$) görüldü. Hashimoto tiroiditli hastalarda (ort. yaş 46,5) tiroid kanserinin nodüler guatrlı hastalara (ort. yaş 51) göre daha erken yaşta görüldüğü ($p=0,019$) saptandı. Basedow-Gravesli hastalarda tümör boyutu Hashimoto tiroiditi ve nodüler guatrlı hastalara göre daha küçük ($p<0,05$) idi. Tiroid kanseri olan Basedow-Gravesli hastalarda tiroid reseptör antikoru daha düşük ($p<0.05$) saptandı. Tiroid otoantikorlarının tiroid kanseri gelişimi üzerine bir etkisi olmadığı ($p>0,05$) belirlendi.

Sonuç
Bu çalışmada, ameliyat olan Hashimoto tiroiditli hastalarda tiroid kanseri gelişimi, Basedow-Graves hastalığı ve nodüler guatra göre daha fazla görülmekle beraber bu konuda kesin bir yargıya varabilmek için daha fazla sayıda prospektif çalışmaya ihtiyaç olduğu düşünülmektedir.

S-020
"Önemi Belirsiz Atipi" Tanısı ile Ameliyat Edilen Olgularımız ve Sonuçlarımız

Orhan Yalçın[1], Özgür Yüzer[1], Deniz Tazeoğlu[1], Semra Günay[1], Arzu Akan[1], Çağlar Çakır[2], Deniz Özel[3]
[1]S.B.Ü Okmeydanı Eğitim ve Araştırma Hastanesi, Cerrahi Kliniği Meme ve Endokrin Cerrahi Bölümü, İstanbul
[2]S.B.Ü Okmeydanı Eğitim ve Araştırma Hastanesi, Patoloji Bölümü, İstanbul
[3]S.B.Ü Okmeydanı Eğitim ve Araştırma Hastanesi, Radyoloji Bölümü, İstanbul

Amaç
İnce iğne aspirasyon biyopsisi (İİAB) klinisyenin tiroid nodüllerinin tanısında en önemli yardımcısıdır. Patoloji (sitoloji) deki gelişmeler sayesinde giderek artan doğruluk oranına karşın yaklaşık % 25'inde sonuç belirsizdir. Önemi Belirsiz Atipi (ÖBA=Bethesda III) olarak da tanımlanan bu durum tanı, izlem ve cerrahi kararını etkiler.

İİAB sonucu ÖBA olan olguların klinik, radyoloji ve patoloji uyumunu irdelemektir.

Gereç-Yöntem
Son 4 senede kliniğimizde nodül nedeniyle İİAB yapılan ve ÖBA olarak tanımlanan 71 olgunun verileri karşılaştırıldı. İİAB nin tanı değeri, biyopsi sayısının doğru sonuç ile uyumlu olup olmadığı irdelendi.

Bulgular
Olguların 54'ü kadın (%76,1), 17'si erkek (%23,9), ortalama yaş 50,9 (32-80) nodül çapı ortalama 23,5 mm (± 10,2)idi. Olguların 18 ine bir, 53 üne 2 ve 2 sine 3 olmak üzere toplam 125 İİAB yapıldı. Patoloji sonucuna göre 37 (%52.1) si benin, 34 (%47,9)'ünde malin tanısı aldı. Benin olan 29 olgu (%79) multinodüler guatr, 4 ü(%11) foliküler adenom, 2 si (%5) kolloidal guatr, 1i (%2,3) diffüz hiperplazi ve 1i (%2,3) kronik lenfositik tiroidit idi. Malin olanların 31i (%91) papiller kanser, 3 olgu foliküler karsinom tanısı aldı. Papiller karsinomun tanılı olguların 15 i klasik tip (%48), 12 foliküler (%38), 2 si (%6) onkositik ve 2 si (%6) de Hurtle hücreli varyant idi.Bir defa İİAB yapılan olguların 4ü (%22) malin, iki kez İİAB ile 30 u (%57) malin, 3 defa biyopsi yapılan iki olgunun ise biri benin birinden malin (%50) bulundu.

Sonuç
Tanı amaçlı İİAB ile ÖBA sonucu alındığında sıklıkla kararı doğrulamak için ikinci kez yapılmakta ve ikinci İİAB de %30 oranında farklı sonuç alınabilmektedir. Sunduğumuz seride elde edilen verilere bakıldığında son tanının, ön tanı ile karşılaştırıldığında doğruluk oranı literatürdeki sonuçlar ile uyumlu biraz da üstündedir. Tiroid nodüllü olgunun cerrahi kararı kişisel, özellikleri klinik, radyoloik bulguları ve İİAB ile birlikte verilmelidir. Kuşkulu durumlarda ikinci kez İİAB yapılması tanıda doğruluk oranını arttırmaktadır.

POSTER
BİLDİRİ ÖZETLERİ

P-001
Primer Hiperparatiroidi Hastalarındaki Klinik Sonuçlarımız

Adnan Özpek, Ethem Ünal, Hüseyin Kerem Tolan, Metin Yücel, Aylin Acar, Tolga Canbak, Mustafa Özbağrıaçık, Fikret Ezberci
Sağlık Bilimleri Üniversitesi, İstanbul Ümraniye Eğitim ve Araştırma Hastanesi, Genel Cerrahi Kliniği, İstanbul

Amaç
Primer hiperparatiroidi (PHPT) endokrin cerrahisi uygulanan kliniklerde az olmayan sıklıkta görülen ve genellikle ameliyatla tedavi edilen bir hastalıktır. Bu çalışmada PHPT nedeniyle paratiroidektomi uyguladığımız hastaların klinik bulgularını analiz etmeyi amaçladık.

Gereç-Yöntem
Ocak 2013-Mart 2017 tarihleri arasında kliniğimizde PHPT nedeniyle paratiroidektomi uyguladığımız hastalar prospektif veri tabanında retrospektif olarak incelendi. Hastalar yaş, cinsiyet, adenom lokalizasyonu, histopatolojik tanı, adenom çapı, eşlik eden tiroid patolojileri, uygulanan ameliyat ve komplikasyonlar yönünden irdelendi.

Bulgular
PHPT nedeniyle paratiroidektomi uygulanan toplam 49 hastanın 42 (%85.7)'si kadın, 7(%14.3)'si erkek, yaş ortalaması 53.8(26-75) idi. İki hasta persistan, 2 hasta rekürren hiperparatiroidi nedeniyle ikinci kez opere edildi. Beş hastada tiroidektomi öyküsü mevcuttu. Hastaların 21(%42.9)'ine eşlik eden tiroid hastalığı nedeniyle ek olarak tiroidektomi yapıldı. Bu hastaların 3'ünde papiller tiroid karsinomu, 1'inde papiller tiroid mikrokarsinomu, 2'sinde toksik multinoduler guatr, 1'inde şüpheli İİAB sonucu mevcuttu. Ondört hastaya bilateral total, 7 hastaya unilateral total tiroidektomi uygulandı. Boyun eksplorasyonunda 51 adenom veya hiperplazi tespit edildi, 2(%4.1) hastada çift adenom bulundu. Adenom veya hiperplazik bezlerin 25(%49)'i sağ inferior, 19(%37)'u sol inferior, 6(%12)'sı sol süperior ve 1(%2)'i sağ süperior lokalizasyonda bulunarak eksize edildi. Histopatolojik incelemede bezlerin 45'ine adenom, 4'üne hiperplazi ve 2'sine neoplazi tanısı konuldu. Adenomların büyüklüğü 6 mm. ile 5 cm. arasında, ortalama adenom çapı ise 2,2 cm. olarak belirlendi. Postoperatif takipte çift adenomu bulunan bir hasta dışındaki tüm hastaların serum kalsiyum ve parathormon değerleri normal seviyeye geriledi. Hastaların 4(%8.2)'ünde geçici vokal kord paralizisi, 2(%4.1)'sinde geçici hipokalsemi ve 1(%2)'inde seroma gelişti.

Sonuç
PHPT hastalarında cerrahi uygulamayla iyi sonuçlar alınmaktadır. Hastaların önemli bir kısmına tiroid patolojileri de eşlik etmektedir. İyi bir klinik sonuç elde etmek için hastalar çift adenom ve eşlik eden tiroid patolojileri yönünden dikkatle değerlendirilmelidir.

P-002
Tiroidin Nadir Tümörlerinden Olan Hurthle Hücreli Karsinomun 6 Olgu ile Retrospektif Olarak Değerlendirilmesi

Akile Zengin[1], Sezgin Zeren[1], Cengiz Koçak[2], Mehmet Hüseyin Metineren[2]
[1]Dumlupınar Üniversitesi, Genel Cerrahi Anabilim Dalı, Kütahya
[2]Dumlupınar Üniversitesi, Patoloji Anabilim Dalı, Kütahya

Tiroidin malign tümörleri tüm kanserler içinde %1 oranında görülmektedir.Hurthle hücreli tümörler (HHT) tiroid tümörlerinin küçük bir bölümünü oluşturmaktadır. Tiroidin hem malign hem de benign tümörlerinde görülebilen onkositik değişiklikleri zaman zaman histopatolojik değerlendirmede zorluklar çıkarabilmektedir. Histolojik olarak hurtle hücreli tümörler adenom, karsinom ve sınır olgular olmak üzere 3 grupta sınıflandırılabilir. Bu sınıflandırmayı yaparken vasküler, kapsüler veya stromal invazyon olması, hücresel atipi, mitoz sıklığı ve bölgesel lenfatik yayılım olması gibi kriterler sayılabilir. Biz bu yazıda kliniğimizdeki 2014 şubat-2016 mart tarihleri arasındaki tiroidektomi operasyonu geçiren hastalarımızın patolojik tanıları retrospektif olarak inceleyerek hurthle hücreli karsinom tanısı alan 6 vakayı ayırıcı tanı açısından sunmayı amaçladık. Olgularımızın 5'i kadın; 1'i erkektir.Yaşları 42 ile 68 arasındadır. Tümör çapları 1,6-6 cm arasındadır. Lezyonların 5 tanesinde kapsüler invazyon saptanırken bunların 3 tanesine lenfovasküler invazyon eşlik ettiği görülmüştür. 1 tanesinde HHT'ye karşı tarafta medüller karsinom eşlik etmektedir. Yapılan çalışmalarda tümör boyutu 4 cm üzerinde olması, vasküler invazyon yayılımı, mitoz varlığı, solid vaya trabeküler büyüme paterni olması, ekstratiroidal yayılım ve lenf nodu metastazının olması gibi histolojik özellikler rekürrens açısından uyarıcı olmalıdır sonucuna varılmıştır. Geniş vasküler yayılım 5 yıllık survey üzerinde kötü prognoza neden olmaktadır denmiştir. ATA 2006 Kılavuzu önerilerine göre, şüpheli hurthle hücreli kanserde rutin santral-kompartman (seviye VI) boyun diseksiyonu dikkate alınmalıdır. Santral diseksiyon yapılmaksızın totale yakın veya total tiroidektomi folliküler kanser için uygun olabilir ve radyoaktif iyot tedavisi eklendiğinde hurthle hücreli kanserler için alternatif yaklaşım olabilir denmektedir. Bizim vakalarımızın hepsine bilateral total tiroidektomi yapılmıştır. Sonrasında nükleer tıp bölümüne yönlendirilmişlerdir. Sonuç olarak hurthle hücreli karsinomlar nadir; fakat hayatı tehdit eden ciddi tiroid neoplazilerindendir. Preoperatif değerlendirmede çeşitli yöntemler araştırılmakla birlikte henüz ortak bir karara varılamamıştır. Hastanın yaşı, cinsiyeti ve tümörün boyutu ve yayılımı karsinom açısından uyarıcı nitelikte olduğunu akılda tutmak gerekir.

P-003
Tiroid Nodüllerinde Radyofrekans Ablasyon Tedavisinin Yeri ve Önemi Nedir?

Akile Zengin[1], Sezgin Zeren[1], Mehmet Korkmaz[2]
[1]Dumlupınar Üniversitesi, Genel Cerrahi Anabilim Dalı, Kütahya
[2]Dumlupınar Üniversitesi, Radyoloji Anabilim Dalı, Kütahya

Amaç
Hastanemiz genel cerrahi polikliniğine başvuran multinodüler guatrlı (MNG) olgularımıza ait radyofrekans ablasyon tedavisine ait sonuçlarımızı sunmak.

Gereç-Yöntem
Ekim 2015-Aralık 2016 tarihleri arasında kliniğimize MNG şikayeti ile başvuran dört olgu prospektif olarak takip edilip kayıtları retrospektif olarak incelendi. Olguların demografik özellikleri, anamnez, fizik muayene, laboratuar ve radyolojik bulguları, radyofrekans ablasyon (RFA) tedavisinin tercih edilme sebepleri, morbidite ve mortalite oranları değerlendirildi.

Bulgular
Hastalarımızın üçü kadın, biri erkekti. Yaşları 34-75 arasındaydı. Laboratuar bulgularında kadın hastalardan bir tanesinin hipertiroidisi olduğu görüldü, diğer hastaların tiroid fonksiyon değerleri, hemogram, koagülasyon değerleri normaldi. Hipertiroidili hastanın aynı zamanda sağ tiroid lobunda yaklaşık 20,4cm3 hacminde otonomik fonksiyone solid nodülü ve cerrahi açısından yüksek riski mevcuttu. (DM2, ileri yaş, KKY) Diğer iki kadın hastadaysa hacimleri 17.2cm3 ile 18,2cm3 arasında değişen solid MNG hali mevcuttu. Buna bağlı semptomatik bulguları ve kozmetik şikayetleri olan bu iki hasta cerrahi kabul etmedi. 1 erkek hastanın ise yaklaşık 26,6cm3 hacminde solid nodülü mevcut olup ankilozan spondilite bağlı boynunda hareket kısıtlılığı mevcuttu. Dört hastamız için de toplamda 2 kez İİAB yapıldı ve sonuçlarının malignite açısından negatif olduğu görüldü.RFA sonrası hastaların 2 tanesinin 1,3,6,12. aylarda takipleri yapıldı.Hastaların nodül hacimlerinde sırasıyla %97,7 ve %95,6 gerileme görülmüştür. Diğer iki hastadan ise 1. ve 3.ay kontrolleri yapılan için %45,7 ve henüz 1.ay kontrolü yapılmış olan için %45,5 nodül boyut hacimlerinde gerileme görülmüştür,hastaların takiplerine devam edilmektedir.

Sonuç
Tiroid nodülleri genellikle benigndirler ve tedavi gerektirmezler. Fakat nodüle bağlı semptomlar ya da kozmetik problemler söz konusu olduğunda tedaviye gerek duyulur. Otonom fonsiyone tiroid nodülü olan yetişkin hastalarda subklinik hipertiroidiye sahip olsalar da kardiyovasküler ve/veya kas iskelet sistem problemleri eşlik edebileceğinden tedavi edilmeleri gerekmektedir. Cerrahi tedavinin nodüller için küratif olduğu ve radyoaktif iyot terapisinin tedavide etkili olduğu bilinmekle birlikte yüksek riske sahip cerrahiye uygun olmayan hastalarda ve tedavi yaklaşımlarını reddeden hastalarda alternatif tedavi yöntemleri araştırılmıştır. RFA bu yöntemlerden biridir. Hastanın genel durumu, şikayetleri ve yaşam beklentisine göre RFA tedavisi cerrahi tedavi yerine seçilebilecek güvenli minimal invaziv tedavi metodları arasındadır.

P-004
Vitamin D Düzeylerinin Tiroidektomi Sonrası Gelişen Hipokalsemi Üzerine Etkileri

Yeşim Akdeniz[1], Ali İmran Küçük[2], Yusuf Arslan[2], Adem Şentürk[2], Belma Koçer[1]
[1]Sakarya Üniversitesi, Tıp Fakültesi, Eğitim ve Araştırma Hastanesi Genel Cerrahi Anabilim Dalı, Sakarya
[2]Sakarya Üniversitesi, Tıp Fakültesi, Eğitim ve Araştırma Hastanesi Cerrahi Onkoloji Bilim Dalı, Sakarya

Amaç
Benign ya da malign tiroid hastalıkları nedeniyle uygulanan tiroidektomiler sonrası görülen hipokalsemiler, bu ameliyatların ana komplikasyonlarından biridir. Tiroidektomi sonrası görülen hipokalseminin nedenleri arasında; paratiroid bezlerine operasyon sırasında uygulanan travma, kan akımlarının bozulması ve insidental paratiroid bezlerinin tiroid bezi ile beraber çıkarılması sayılabilir. D vitamini vücut kalsiyum dengesinde önemli rol oynayan bir faktördür. Birçok çalışma D vitamini tedavisi ile postoperatif gelişen hipokalsemiler arasındaki ilişkiyi araştırmıştır. Araştırmamıza 2015-2016 yılları arasında kliniğimizde çeşitli nedenler ile tiroidektomi yapılan 106 hasta dahil edilmiş ve preoperatif vitamin D düzeyi ile postoperatif gelişen hipokalsemi arasındaki ilişki araştırılmıştır.

Gereç-Yöntem
Sakarya Üniversitesi Tıp Fakültesi Eğitim ve Araştırma Hastanesi Genel Cerrahi Kliniği 2015-2016 yılları arasında opere edilmiş tedavi öncesi Vitamin D düzeyi bakılmış 106 hasta çalışmamıza dahil edilmiştir. Hastaların 94 ‘ü kadın 12’si ise erkektir.

Bulgular
Tiroidektomi yapılan hastaların preoperatif vitamin D düzeyleri değerlendirildiğinde %59,4’ünde eksiklik (<20 ng/dl), %20,8 sinde yetmezlik (20-30 ng/dl) ve %19,8’ninde normal (>30 ng/dl) olduğu görülmüştür. %37.7 (n=40) hasta hipertiroidik, %62.3 (n= 66) hasta ise eutiroidiktir. Hastaların 88 tanesine bilateral total tiroidektomi (BTT), 6 hastaya tamamlayıcı tiroidektomi, 6 hastaya BTT+ santral boyun diseksiyonu, 5 hastaya hemitiroidektomi ve 1 hastaya ise BTT+santral boyun diseksiyonu+ lateral boyun diseksiyonu uygulanmıştır. 10 hastanın patoloji spesimeninde paratiroid bezine rastlanmıştır. Postoperatif %26.4 hastada malignite, %16’sında ise lenfositik tiroidit saptanmıştır. Postoperatif %18.9 (n=20) hastada geçici hipokalsemi semptomları gelişmiş olup kalsiyum tedavisi almıştır.Hipokalsemi semptomlarının oluşmasına etki eden faktörler incelendiğinde; yaş, hipertiroidi varlığı, malignite varlığı, lenfositik tiroidit varlığı, paratiroid bezinin çıkartılması ve operasyon tipi postoperatif hipokalsemi semptom varlığını etkilemez iken, < 30 ng/dl düşük vitamin D seviyesi olan hastalarda daha fazla hipokalsemi geliştiği görülmüştür (% 23.3 & 0)(p<0.017). Hipokalsemi gelişenlerde ortalama Vitamin D düzeyi daha düşüktür (p<0.032).

Sonuç
Vitamin D seviyesinin düşüklüğü geçici hipokalsemi semptomlarını artırmaktadır. Preoperatif düşük Vitamin D düzeyi postoperatif semptomatik hipokalsemi gelişebilecek hastaları operasyon öncesi belirlemede yardımcı olabilir.

P-005
Paratiroid Adenomlarında Çap ve Volümün Parathormon Değerleri Üzerine Etkileri

Yeşim Akdeniz[1], Ali İmran Küçük[2], Berçem Ayçiçek[3], Feyzi Gökosmanoğlu[4], Belma Koçer[1]
[1]Sakarya Üniversitesi, Tıp Fakültesi, Eğitim ve Araştırma Hastanesi Genel Cerrahi Anabilim Dalı, Sakarya
[2]Sakarya Üniversitesi, Tıp Fakültesi, Eğitim ve Araştırma Hastanesi Cerrahi Onkoloji Bilim Dalı, Sakarya
[3]Sağlık Bilimleri Üniversitesi, Derince Eğitim ve Araştırma Hastanesi Endokrinoloji Kliniği, Kocaeli
[4]Sakarya Üniversitesi, Tıp Fakültesi, Eğitim ve Araştırma Hastanesi Endokrinoloji Kliniği, Sakarya

Amaç
Primer hiperparatiroidizmin genel popülasyondaki insidansı 51/100.000'dir ve paratiroid adenomları olguların yaklaşık olarak %85-87 'sini oluşturur. Görüntüleme yöntemleri ile paratiroid adenomunun lokalizasyonu tespit edildiğinde minimal invaziv cerrahi ile paratiroidektomi uygulanabilir. İnsanların yaklaşık olarak %90'ında dört adet paratiroid bezi bulunur ve her biri genel olarak 3-6 mm uzunluğunda ve 0,5-2 mm kalınlığındadır. Bazı çalışmalarda preoperatif ölçülen serum kalsiyum ve PTH değerlerinin paratiroid adenomunun volüm ve çapı ile ilişkili olduğunu gösterilmektedir. Bununla birlikte literatürde tartışmalı sonuçlar mevcuttur. Bizde çalışmamızda primer hiperparatiroidili hastalarda preoperatif bakılan kalsiyum ve paratiroid hormon düzeylerinin paratiroid adenom çapı ve volümünü öngörmede belirleyici olup olmadığını araştırdık.

Gereç-Yöntem
Sakarya Üniversitesi Tıp Fakültesi Eğitim ve Araştırma Hastanesi Genel Cerrahi Kliniğinde 2015-2016 yılları arasında opere edilmiş tedavi öncesi ve sonrası kalsiyum, fosfor, albümin ve parathormon düzeyi değerlendirilmiş primer hipertiroidi tanısı olan 37 hasta çalışmamıza dahil edilmiştir.

Bulgular
Hastalarımızın ortalama yaşı 51,28 (min-max: 16-79), olup %43,2'si 50 yaş altında, %56,8'i ise 50 yaş üzerindedir. Ortalama kalsiyum değeri 11,47 mg/dl (min-max:10,40-14,20) olup hastaların %91,9'unda (n=34) kalsiyum değerlerinin (>10,5mg/dl) yüksektir. Ortalama preoperatif PTH değeri 494,18 pg/ml (min-max: 48,90-6342). Ortalama çap 2,26 ± 1,17 cm (min-max: 0.8-7,2). Hastaların %35,1'inin (n=13) fosfor düzeyleri düşük, %51,4'ünün (n=19) ise normal olduğu belirlenmiştir. Ortalama volüm ise 4,24 cm^3 ± 6,46 (min-max: 0,17-31,40). Preoperatif kalsiyum düzeyinin adenom volümü (r: 0,299, p=0.086) ve çapı ile kuvvetli pozitif ilişkili olduğu saptanmıştır (r: 0,650, p=0.000). Preoperatif PTH değeri ise volüm (r:0,637, p=0.000) ve çap ile kuvvetli pozitif ilişkilidir (r=0.650, p=0.000). Adenom çapı ve volümü büyüdükçe preoperatif Ca ve PTH artmaktadır. Adenom çapının preoperatif fosfor değeri ile negatif ilişkili olduğu saptanmıştır (r=0.340,p=0.057), Hastanın yaşı arttıkça preoperatif kalsiyum değerlerinin ters orantılı şekilde azaldığı değerlendirilmiştir (p=0,03). Hasta yaşı ile preoperatif fosfor değerlerinin korele bir şekilde arttığı görülmüştür (p=0,03).

Sonuç
Preoperatif serum kalsiyum ve PTH düzeyleri adenom çapı ve volümünü öngörmede yararlı olabilir.

P-006
Kolon Kanserinin Etyolojisinde Hiperparatiroidizm İlişkisi: Dev Paratiroid Adenomu Olgu Sunumu

Alican Güreşin[1], Gökhan Pösteki[1], Sertaç Ata Güler[1], Turgay Şimşek[1], Emre Özcan[2], Nuh Zafer Cantürk[1]
[1]Kocaeli Üniversitesi, Tıp Fakültesi, Genel Cerrahi Anabilim Dalı, Kocaeli, Türkiye
[2]Kocaeli Üniversitesi, Tıp Fakültesi, Patoloji Anabilim Dalı, Kocaeli, Türkiye

Primer hiperparatiroidizm (PHPT) yaygın görülen bir endokrin rahatsızlıktır. PHPT genelde yorgunluk, duygu durum değişiklikleri ve bilişsel değişiklikler gibi nonspesifik semptomlarla kendini göstermektedir. Tanı, laboratuvarda yükselmiş total veya iyonize kalsiyum ile birlikte parathormon değerinin yükselmesi veya normalin üst sınırında olmasıyla konulur. Cerrahi tedavi için kriterler günümüzde belirlenmiştir. Kontraendikasyonu olmayan, semptomatik ve asemptomatik PHPT'li hastalar için en uygun tedavi paratiroidektomidir. PHPT vakalarının %75-80'i paratiroid adenomlarına, %20'si diffüz paratiroid hiperplazisine, %1-2'den azı ise paratiroid karsinoma bağlı olarak geliştiği görülmektedir. Kalsiyum antikarsinojenik potansiyeli olan bir ajandır. PHPT'nin malignite ile ilişkili olduğu bilinmektedir. Artmış vitamin D (vit D) seviyeleri sebebiyle azalan intrakolonik kalsiyumun (Ca), kolorektal karsinogenezinde rol oynayabileceği düşünülmektedir.

Olgumuzda sigmoid kolon kanseri sebebiyle opere olmuş olan hastada, aynı zamanda dev paratiroid adenomu tespit edilmiş ve parathormon değerinin yüksekliği tespit edilmiştir. Parathormon yüksekliğine bağlı olarak vitamin D yüksekliğinin kolon kanseri oluşum etyolojisiyle ilişkili olabileceği düşünülmüştür.

PHPT kolon kanseri ilişkisi sıklıkla akla gelebilcek bir birliktelik olmamasına karşın hiperkalsemilerde ya da kolon kanseri olan hastalarda akılda bulunması tanıya daha kolay ulaşılmasına yol açabilir. Kanser tanısı alan bir hastada saptanan hiperkalsemide sıklıkla paraneoplastik süreçler ya da kemik metastazı ile ilişkili olabileceği akla gelmesine karşın, hastalarda saptanan hiperkalseminin karsinojenik sürece katkısı olabileceği de dikkate alınmalıdır.

P-008
Tiroid Papiller Kanserinin Vena Jugularis İnterna'da Tümör Embolisi

Betül Sezer[1], Mehmet Çelik[4], Buket Yılmaz Bülbül[2], Fulya Öz Puyan[2], Atakan Sezer[3]
[1]Trakya Üniversitesi, Tıp Fakültesi, İç Hastalıkları Anabilim Dalı, Edirne
[2]Trakya Üniversitesi, Tıp Fakültesi, İç Hastalıkları Anabilim Dalı, Endokrinoloji ve Metabolizma Bilim Dalı, Edirne
[3]Trakya Üniversitesi, Tıp Fakültesi, Patoloji Anabilim Dalı, Edirne
[4]Trakya Üniversitesi, Tıp Fakültesi, Genel Cerrahi Anabilim Dalı, Edirne

Amaç
Tiroid papiller kanserinin lokal servikal invazyonu nadir görülen klinik süreçler içerisinde yer alır. Lenf nod metastazının sık olduğu tiroid kanserinin trakea, özafagus veya servikal vasküler yapılara invazyonu %0.1-2 arasında değişmektedir.

Hasta ve Yöntem
46 yaşında kadın hasta boyunda kitle şikayeti ile tarafımıza başvurdu. Özgeçmişinde tiroid kanseri için predizpozisyon yaratacak özellik olmayan hastanın fizik muayenesinde tiroidin palpable, sol lobdan kaynaklanan sert, immobil 3x4 cm'lik nodül olduğu görüldü. Ayrıca sol servikal bölgede level 2-4 arasında kongremelasyon oluşturan LAP'ler tespit edildi. Hastanın yapılan USG'de tiroid bezi sağ lobu 23x44 x37 mm, sol lobu 65x 23x 55mm olarak ölçüldü. Tiroid sol lobda tüm lobu kaplayan laterale uzanım gösteren, hipoekoik, düzensiz marginli, içerisinde mikrokalsifikasyonlar içeren nodül tespit edildi. Ayrıca sol servikal zincirde level 2-5'i kapsayan kongremelasyon oluşturan sferik yapıda multıple LAP görüldü. Tiroid İİAB sonucunda papiller karsinom şüphesi ve lateral lenf nod tiroglobulin wash-out sonucu 300ng/ml gelen hastanın total tiroidektomi ve lateral fonksiyonel boyun diseksiyonu yapılmasına karar verildi. Eksplorasyonda tiroid sol lobdan kaynaklanan nodülün sol level 3 lenf nodları ile kongremelasyon oluşturarak sol jugüler vene invaze olduğu görüldü (Şekil 1). Jugüler ven prepare edildi ve vasküler klepler ile distalinden kleplendikten sonra venotomi yapıldı. Tümör embolisi, santral ve lateral lenf nod diseksiyonu yapıldıktan sonra unblok eksizyon yapıldı (Şekil 1).

Sonuç
Tiroid kanserinin lenf nod metastazı sık görülen klinik antiteler arasında yer alırken servikal vasküler yapılara invazyonu nadir görülür. Literatürde jugüler ven invazyonu yapan ve tümör embollisi oluşturan birkaç vaka sunumu yapılmıştır. Genellikle foliküler ve anaplastik tiroid kanserinde ven invazyonu papiller kansere göre daha sık görülür. Servikal CT'de dilate ven ve intralüminal dolum defekti görülür. Lokal ileri evre tiroid kanseri ön tanısı olan hastalarda preoperatif görüntüleme ameliyat esnasında karşılaşılacak komplikasyonları önlemede ve vasküler girişimler için hazırlık yapmada önem arz eder.

P-009
Çift Piramidal Lob: Nadir bir Prezentasyon

Betül Sezer[1], Mehmet Çelik[2], Buket Yılmaz Bülbül[2], Atakan Sezer[3]
[1]Trakya Üniversitesi, Tıp Fakültesi, İç Hastalıkları Anabilim Dalı, Edirne
[2]Trakya Üniversitesi, Tıp Fakültesi, İç Hastalıkları Anabilim Dalı, Endokrinoloji ve Metabolizma Bilim Dalı, Edirne
[3]Trakya Üniversitesi, Tıp Fakültesi, Genel Cerrahi Anabilim Dalı, Edirne

Amaç
Piramidal lop tiroglossal kanalın embrionel bir artığı olup istmustan kraniale uzanır. Piramidal lobun görülme insidensi %15-70 arasında değişmektedir. Çift piramidal lob ise nadir görülen klinik bir antite olup literatürde sporadik vaka bazlı bildiriler mevcuttur. Piramidal lobun ekzisyonu total tiroidektomi gerektiren vakalarda geride bırakıldığında ikinci bir operasyonu zorunlu hale getirebilir.

Hasta ve Yöntem
Vaka 1: 54 yaşında erkek hasta nodüler tiroid hastalığı nedeni ile tarafımıza başvurdu. Hastanın USG incelemesinde sol tiroid glandı alt pol posteriorunda, milimetrik kistik dejeneratif alan içeren, hipoekoik halolu, doppler incelemde belirgin vaskülarizasyon göstermeyen, elastografi incelemede sert görünümde 10,5x7x7,5mm boyutlarında hiperekoik solid nodül izlendi. Sağ tiroid lobu-isthmus bileşke seviyesinde, doppler incelemede hafif pariferik vaskülarizasyon gösteren, elastografi incelemede sert görünümlü, periferi hipoekoik,santrali izo-hipoekoik 11x11x5mm boyutlarında solid nodül görüldü (Şekil 1). İİAB'de foliküler neoplazi tanısı alan hastaya total tiroidektomi yapılmasına karar verildi. Yapılan eksplorasyonda tiroid isthmustan kaynaklanan iki ayrı piramidal lob olduğu görüldü. Piyesin histopatolojik incelemesinde papiller multisentrik tiroid kanseri ve isthmustan köken alan çift piramidal lob olduğu teyid edildi. Vaka 2: 57 yaşında erkek hasta nefes darlığı ve boyunda kitle nedeni ile tarafımıza başvurdu. Yapılan tetkiklerinde toraks tomografi ve MRI'de sağ lobda 33x12x38 mm boyutlarında kalsifikasyon içeren solid nodül, sol lobda 21x31x15mm boyutlarında düzensiz kenarlı nodül tespit edildi (Şekil 2). İİAB önemi belirsiz atipi gelen hastaya total tiroidektomiye karar veridi. Hastanın yapılan eksplorasyonunda tiroid sağ lob isthmus bileşkesinden kaynaklanan ayrı orginli çift piramidal lob olduğu görüldü. Piyesin histopatolojik incelemesinde nodüler adenamatöz hiperplazik guatr ve sağ lobdan köken alan çift piramidal lob olduğu rapor edildi.

Sonuç
Tiroidin gelişimsel anomalileri arasında ageneziler ve tiroglossal kanal artıkları en sık görülür. Kadavra ve cerrahi çalışmaların sonuçlarında tiroglossal kanal artığı olan piramidal lob %15-70 arasında rastlanılır. Tiroid cerrahisi esnasında piramidal lobun eksize edilmemesi benign hastalarda hipertiroidi nüksü, malign hastalarda piramidal lob yerleşimli multifokal tümör bırakılması, etkisiz RAİ tedavisine neden olabileceği için gerek benign gerekse malign nedenli ameliyat olan hastalarda remnant piramidal lob bırakılmamalıdır. Çift piramidal lob tiroidin gelişimsel nadir bir anomalisi olup literatürde iki vaka sunumu şeklinde bildirilmiştir. Remnat piramidal lob bırakılmasındaki en önemli etken yetersiz tiroid cerrahi anatomi bilgisi ve yetersiz cerrahi eksploeasyondur. Uygun ve hedefe yönelik tiroid cerrahisi için cerrahların çift piramidal lob için dikkat etmesi gerekmektedir.

P-010
Malign Melanom Hastasında Tiroid Kanseri, Bazal Hücreli Karsinom ve Servikal Lenf Nodu Birlikteliği; Cerrahi Tedavi Çıkmazları

Betül Sezer[1], Mehmet Çelik[2], Buket Yılmaz Bülbül[2], Ezgi Genç[3], Tulin Yalta[3], Atakan Sezer[4]
[1]Trakya Üniversitesi, Tıp Fakültesi, İç Hastalıkları Anabilim Dalı, Edirne
[2]Trakya Üniversitesi, Tıp Fakültesi, İç Hastalıkları Anabilim Dalı, Endokrinoloji ve Metabolizma Bilim Dalı, Edirne
[3]Trakya Üniversitesi, Tıp Fakültesi, Patoloji Anabilim Dalı, Edirne
[4]Trakya Üniversitesi, Tıp Fakültesi, Genel Cerrahi Anabilim Dalı, Edirne

Amaç
Malign melanom (MM) deri kanserlerine bağlı ölümlerin önde gelen nedenlerindendir. Bununla beraber cilt kanserleri içerisinde en sık bazal hücreli kanserler (BHK) görülür. Endokrin tümörler olan tiroid kanseri MM gibi lenf nod metastazı yapmayı sever fakat BHK nadiren servikal metastaz yaparlar. Bu vaka sunumunda MM nedeni ile geçmişte opere olmuş bir hastada tiroid kanseri, BHK ve servikal lenfadenopati birlikteliğinde cerrahi yönetim zorlukları tartışılmıştır.

Hasta ve Yöntem
60 yaşında kadın hasta yaklaşık 4 yıl önce uyluk bölgesinde MM nedeni ile tümör eksizyonu ve inguinal lenf nod diseksiyonu olmuştur. Hastanın tarama tetkiklerinde USG'de tiroid sağ lobda büyüğü 7 mm'lik her iki taraflı multipl hipoekojen nodüler görülmüş ce ayrıca her iki servikal lenf zincirinde 10 mm çapında olmak üzere lenf nodülleri tespit edilmiştir (Şekil 1a).Fizik muayenede tiroid nonpalpabıl ve servikal lenfadenopati saptanmamıştır. Sağ zigoma üzerinde pigmente nevus görülen hastaya (Şekil 1b) tiroid nodül İİAB sonucunda önemi belirsiz atipi gelmiş ve servikal lenf nodları tiroglobülin wash-out sonucu 0.36 ng/mlölçülmüştür. Hastaya total tiroidektomi santral lenf nod diseksiyonu ve nevus eksizyonel biyopsisi yapılmıştır (Şekil 2a). Histopatolojik incelemede 4 mm çapında klasik tip mikropapiller tiroid kanseri ve ciltte pigmente bazal hücreli karsinom olduğu tespit edildi. Servikal lenf nodlarının melanin pigment hücreleri içeren dermatopatik lenf nodları olduğu ve metastaz içermediği bildirildi (Şekil 2b). Hasta L-tiroksin supresyon tedavisi ile takip edilmektedir.

Sonuç
MM tüm dünyada insidansı en hızlı artan kanser türlerinden biridir. Çoğunlukla lenf nod ve uzak metastazlarla seyreden bu kanserin metastaz yerlerinden biri de tiroid glanddır. Tiroidin %1.2 metastaz yerlerinden biri olan MM üst vücut yarısında görüldüğünde tiroid kanser şüphesi olan hasta ile ayırıcı tanı ve tedavi zorlukları yaşanır. Hastamızda pigmente BHK çıkması MM ile ayırıcı tanıyı zorlaştırmıştır. Cerrahi yönetimde tiroid intermediate sitolojisi ve lenfadenopatisi olan malign melanoma hastalarında santral lenf nod diseksiyonu multidispliner yaklaşımla karar verilmeli ve malignite tanısı olmasa dahi santral diseksiyon yapılması gerektiği düşünülmektedir.

P-011

Azerbaycan Tıp Üniversitesi Öyrencileri Arasında Tiroid Hastalıklarının Prevalansı

Azer Ferahim Hümmetov[1], Abbas Hüseyn Abbasov[2], Xatire Novruzeli Şirinov[2], Afag Dursun Hümmetova[1]
[1]*Azerbaycan Tip Universitesi*
[2]*I Cerrahi Hastalıklar ABD*

Amaç
Genç yaşlarda endemik və endemik olmayan bölgelerde tiroid bezi hastalıklarının prevalansını öğrenmektir.

Gereç-Yöntem
2016 yılında ATÜ-de okuyan 19 – 30 yaş qurubundan olan 500 gönüllü öğrenci ve asistanlar olmuştur. Bunlardan 161-i (32,2%) erkek, 339-u (67,8%) kadın olmuştur. Gönüllüler 4 quruba: endemik bölgeden olan(EBO)(n=59 11,8%) ve endemik bölgeden olmayan(EBM) (n= 441 88.2%); aile hikayesinde tiroid hastalığı olan(THO) (n=87;17.4%) ve olmayan(THM) (n=413; 82,6%) olaraq quruplaştırılmıştır. Çalışmada inspeksio, palpasyon, USG, laboratuvar tiroid testleri yapılmıştır. Ayrıca, VKİ, bezin çapı hesaplanmış ve değerlendirilmiştir.

Sonuç
Gönüllülerden 343-de (68,6%) patalojik bulgu saptanmazken, 157-sinde (31.4%) hastalık belirlenmiştir. Bunlardan Hiperplazi – Guatr(HP)(I derece) - 14 (2,8%), Solid nodül(SN) – 16 (3,2%),Tiroidit – 34 (6,8%), Kolloidal nodül(KN) – 93(18,6%) kişi. EBO 59(11,8%) kişiden 47-si (79,66%) sağlam, patolojik bulgu saptanan12 kişiden – kronik tiroidit 9 (15,25%); Hp (I derece) – 1(1,69%); KN 2(3,39%) kişide bulunmuştur. EBM 408 kişiden 138-de patolojik bulgu saptanmıştır. Onlardan 114-ü kadın, 24-ü erkek olmuştur. Kadınlarda kolloidal nodül 30 (7,3%); tiroidit 63 (15,4%); hiperplazi (I derece) 7(1,71%); solid nodül-14(3,43%) kişide bulunmuştur. THO 87 kişiden 51-i (59%) sağlam, 20-si (23%) US görüntüsüne göre tiroidite uygun olduğu, 9 (10%) KN, 4(5%) SN, 3 (3%) Hp (I derece) görülmüştür. Tiroid hastalığı saptanmış kişilerde (n-157 31.4%) free T4 ve TSH testi edildi. TSH değeri yüksek bulunmuş kişilerde Anti TPO(n=28 (17,83%) yüksek bulundu. Bizim çalışmada Haşimoto tiroiditi 6,7% belirlenmiştir. Çalışmamışda VKİ >29,9 olan THM 36 kişiden 8(22,2%)-de tiroidite rastlanmıştır. Diğer hastalıklarda ise KN 2(5,5%) ve I derece HP 2(5,5%) olmuş ve erkeklerde sağlam kişiler 14 (38,9%) olmuştur. Kadınlarda ise yalnız tiroidit 5 (13,9%) kişide görülmüştür. 4 (11,1%) kişi sağlam olmuştur. THO 8 kişiden,erkeklerde 3 (37,5%) tiroidit, 1 (12,5%) KN, 1(12,5%) HP olmuş, sağlam kişiler 2(25%) olarak belirtilmiştir. Çalışmamızda endemik bölgelerin aksine endemik olmayan bölgelerde tiroid hastalıklarına daha çok rastlanmıştır. Bu sonuşların elde edilmesi, çalışmamızda bunlara sebep olan faktörleri araştırmamışza yardımcı olacaktır.

P-012
Tiroid Papiller Kanseri Nedeni ile Parsiyel Tiroidektomi Uygulanan Olguda Yıllar Sonra Gelişen Anaplastik Tiroid Karsinomu

Banu Karapolat[1], Yusuf Ziya Yamak[1], Ayten Livaoğlu[2], Sercan Büyükakıncak[3]
[1]Kanuni Eğitim ve Araştırma Hastanesi, Genel Cerrahi Kliniği, Trabzon
[2]Kanuni Eğitim ve Araştırma Hastanesi, Patoloji Kliniği, Trabzon
[3]Akçaabat Devlet Hastanesi, Genel Cerrahi Kliniği, Trabzon

Amaç
Tiroid kanserleri sık karşılaşılan tümörlerdir ve tedavide cerrahi altın standarttır. Ancak bazı tiroid kanseri olgularında ameliyattan uzun yıllar sonra nüks veya ikinci primer tiroid kanserleri görülebilmektedir.

Olgu
80 yaşında kadın olgu boyun sağ tarafında şişlik, ses kısıklığı, nefes darlığı ve öksürük şikâyetleri ile polikliniğimize başvurdu. Olgunun anamnezinde 10 yıl önce papiller tiroid kanseri nedeniyle near total tiroidektomi yapıldığı ve son 2 yıldır boyunda giderek büyüyen bir şişliğin oluştuğu öğrenildi. Fizik muayenede boyun sağ tarafını tamamen kaplayan sert kitle tespit edildi. Tomografide boyun sağ tarafında yaklaşık olarak 10 x 12 cm ebatlarında, trakeayı sola doğru iten heterojen dansitede kitle görüldü (Resim 1). Kitleden yapılan ince iğne aspirasyon biyopsisi sonucunda indiferansiye malign tümör-anaplastik tiroid kanseri ile uyumlu histopatolojik bulgular elde edilen olguda uzak organ taramaları normaldi. Olgu genel anestezi altında operasyona alındı ve tamamlayıcı total tiroidektomi ve boyun sağ tarafına radikal boyun diseksiyonu yapıldı. Çıkarılan materyalin histopatolojik incelenmesi sonucunda anaplastik tiroid kanseri tanısı konuldu (Resim 2). Olgu radyoaktif I–131 tedavisi almıştır ve 3. aydaki kontrolünde herhangi bir sorun tespit edilmemiştir.

Sonuç
Papiller tiroid kanseri olgularında cerrahi olarak near total tiroidektomi yapılırsa yıllar sonra dahi kalan tiroid dokusunda yeni bir malignite gelişebilmektedir. Dolayısıyla ileri yaştaki olgularda bile primer cerrahi yöntem olarak total tiroidektominin tercih edilmesi daha uygundur. Bununla beraber eğer near total tiroidektomi yapılmışsa olguların uzun dönem takiplerinin yapılması oluşabilecek nüks veya ikinci primer tiroid kanserinin erken tanı ve tedavisi açısından önem arz etmektedir.

P-013
Kliniğimizde Son 1 Yıl içinde 3 cm ve Üzerinde Nodülü Olan ve Total Tiroidektomi Yapılan Olguların Analizi

Banu Karapolat, Yusuf Ziya Yamak, Ömer İleri, Halil Afşin Taşdemir, Eray Kurnaz, Üzer Küçüktülü
Kanuni Eğitim ve Araştırma Hastanesi, Genel Cerrahi Kliniği, Trabzon

Amaç
Üç cm. ve üzerinde nodülü olan ve total tiroidektomi yapılan olguların değerlendirilmesi.

Gereç-Yöntem
Bu çalışmada Ocak 2016–Ocak 2017 tarihleri arasında kliniğimizde 3 cm ve üzerinde nodülü olup total tiroidektomi yapılan 48 olgunun demografik özellikleri, ameliyat öncesi tetkikleri ve patolojik tanıları retrospektif olarak incelenmiştir.

Bulgular
Olguların yaşları 26–83 yaş (Ortalama erkeklerde 52.3, kadınlarda 48.6) arasındaydı. Olguların 35 tanesi kadın 13 tanesi erkek idi. En sık görülen şikâyetler boğulma hissi, boyun şişliği, ses kısıklığı, öksürük ve yutma güçlüğüydü. Ultrasonografide 29 (%60.4) olguda sağ ve sol loblarda birden çok ve 19 (%39.6) olguda tek nodül saptandı. Nodüllerin boyutu 3–10 cm (Ortalama 4.63 cm.) idi. Yedi olguda (%14.6) tiroid substernal uzanmaktaydı. Teknesyum- 99m sintigrafisinde 22 (%45.8) olguda hipoaktif nodül saptandı. İnce iğne aspirasyon biyopsisinde 6 (%12.5) olguda malign sitoloji, 8 (%16.6) olguda toksik multinodüler guatr ve 3 (%6.2) olguda şüpheli malignite saptanmıştır. Postoperatif histopatolojik incelemede; dominant nodüller 27 (%56.2) olguda sağ lobda, 15 (%31.2) olguda sol lobda, 4 (%8.3) olguda her iki lobda ve 2 (%4.1) olguda istmusta lokalize idi. On (%20.8) olguda papiller tiroid kanseri foliküler onkositik varyant, 6 (%12.5) olguda papiller mikrokarsinom foliküler klasik varyant, 1 (%2) olguda anaplastik tiroid kanseri bulunmuştur. Papiller kanser çıkan 7 olgu ve papiller mikrokarsinom çıkan 4 olguda dominant nodül dışında da karsinom odağı saptanmıştır. Ayrıca 25 (%52.1) olgu nodüler koloidal guatr, 2 (%4.1) olgu Hashimoto tiroiditi, 2 (%4.1) olgu foliküler adenom, 1 (%2) olgu adenomatöz hiperplazi ve 1 (%2) olguda lenfositik tiroidit tanısı almışlardır.

Sonuç
Bu çalışmada 3 cm.den büyük nodülü olan olgularda tiroid kanser insidansı %35.4 bulunmuş ve bu olguların %64.7'sinde nodül dışında da karsinom odağı görülmüştür. Sonuç olarak tiroid dokusunda 3 cm.den büyük nodül varlığında multisentrik yerleşmiş malignite olasılığı göz önünde bulundurulmalı ve bu olgularda iyi bir preoperatif değerlendirme ile total tiroidektomi tercih edilmelidir.

P-014
Endemik Bir Bölgede Benign Tiroid Hastalığı Nedeniyle Total Tiroidektomi Uygulanan Olgularda Papiller Karsinom ve Papiller Mikrokarsinom Görülme Oranları

Banu Karapolat, Ömer İleri, Yusuf Ziya Yamak, Eray Kurnaz, Halil Afşin Taşdemir, Üzer Küçüktülü
Kanuni Eğitim ve Araştırma Hastanesi, Genel Cerrahi Kliniği, Trabzon

Amaç
Benign tiroid hastalıklarının endemik olarak görüldüğü Trabzon'da total tiroidektomi yapılan olgulardaki tiroid karsinom oranlarının değerlendirilmesi

Gereç-Yöntem
Bu çalışmada Ocak 2016–Ocak 2017 tarihleri arasında kliniğimizde benign tiroid hastalıkları nedeniyle total tiroidektomi yapılan 118 olgunun demografik özellikleri, ameliyat endikasyonları ve postoperatif histopatolojik incelemedeki insidental tiroid karsinom sıklığı retrospektif olarak incelenmiştir.

Bulgular
Olguların yaşları 19–85 yaş (Ortalama erkeklerde 50.5, kadınlarda 49.9) arasındaydı. Olguların 87 tanesi kadın 31 tanesi erkek idi. En sık görülen şikâyetler boğulma hissi, boyun şişliği ve öksürük idi. Ameliyat endikasyonları açısından 92 (%78) olguda nontoksik multinodüler guatr, 20 (%16.9) olguda toksik multinodüler guatr ve 6 (%5.1) olguda Graves hastalığı tanısı mevcuttu. Postoperatif histopatolojik incelemede 67 (%56.8) olguda nodüler hiperplazi, 6 (%5.1) olguda diffüz koloidal guatr, 5 (%4.2) olguda lenfositik tiroidit, 5 (%4.2) olguda Hashimato tiroiditi, 4 (%3.4) olguda adenomatöz hiperplazi ve 1 (%0.8) olguda ise foliküler adenom tanısı konulmuştur. Ayrıca 17 (%14.4) olguda papiller mikrokarsinom ve 13 (%11) olguda ise papiller tiroid kanseri tespit edilmiştir.

Sonuç
Bu çalışmada benign tiroid hastalıkları nedeniyle total tiroidektomi yapılan olgularda spesmenlerin histopatolojik incelenmesi neticesinde insidental olarak %14.4 papiller mikrokarsinom ve %11 papiller tiroid kanseri bulunmuştur. Sonuç olarak benign tiroid hastalıkları nedeniyle yapılan total tiroidektomi işlemi insidental olarak saptanan malignite olgularında gerekli tedaviyi sağlamakta ve bu olguları ikinci bir cerrahi girişim ve olası artmış komplikasyon risklerinden kurtarmaktadır.

P-015
Kliniğimizde Son 3 Yıl içinde Paratiroidektomi Yapılan Olguların Analizi

Banu Karapolat, Yusuf Ziya Yamak, Eray Kurnaz, Ömer İleri, Halil Afşin Taşdemir, Üzer Küçüktülü
Kanuni Eğitim ve Araştırma Hastanesi, Genel Cerrahi Kliniği, Trabzon

Amaç
Hiperparatiroidi nedeni ile cerrahi tedavi uygulanan olguların değerlendirilmesi

Gereç-Yöntem
Bu çalışmada Ocak 2014–Ocak 2017 tarihleri arasında kliniğimizde paratiroidektomi yapılan 52 olgunun demografik özellikleri, ameliyat öncesi tetkikleri ve patolojik tanıları retrospektif olarak incelenmiştir.

Bulgular
Olguların yaşları 17–81 yaş (Ortalama erkeklerde 47.0, kadınlarda 57.4) arasındaydı. Olguların 41 tanesi kadın 11 tanesi erkek idi. Olgular; kliniğimize Endokrinoloji ve Dahiliye kliniklerinden hiperkalsemi saptanarak gönderilenler, poliklinik muayenesi sırasında kabızlık, halsizlik ve iştahsızlık şikâyetleri ile başvurup kalsiyum yüksekliği saptananlar ve boyunda şişlik şikâyeti olanlardan oluşmaktaydı. Diğer şikâyet ve bulgular arasında kemik ve eklem ağrıları, osteoporoz, dizüri, dispepsi ve hipertansiyon mevcuttu. Serum fosfor, kalsiyum ve parathormon değerleri hem ameliyat öncesi hem de sonrasında çalışıldı. Preoperatif patolojik glandın tanısı ve lokalizasyonu amacıyla tüm olgulara boyun ultrasonografisi ve 99mTc Sestamibi paratiroid sintigrafisi yapıldı. Postoperatif histopatolojik incelemede; 32 (%61.5) olguda sağ lob, 16 (%30.8) olguda sol lob, 1 (%1.9) olguda hem sağ hem sol lob lokalizasyonlarında paratiroid adenomu ve 3 (%5.8) olguda da paratiroid hiperplazisi saptandı. Paratiroidektomi ile çıkarılan spesmenlerde peroperatif frozen çalışılarak paratiroid dokusu oldukları teyit edildi. Paratiroid hiperplazisi saptanan olgularda 3 paratiroid bezi çıkarıldı. Tüm olgularda paratiroid bezi çıkarıldıktan sonra kan parathormon düzeyi gönderildi ve tümünde parathormon düzeylerinde düşme tespit edildi. 2 (%3.8) olguda geçici hipokalsemi ve 1 (%1.9) olguda seroma görülmüş olup mortalite meydana gelmemiştir.

Sonuç
Paratiroid cerrahisi dikkatli ve doğru seçilen olgulara iyi yapılmış bir preoperatif değerlendirme sonrasında güvenle uygulanabilen, başarılı sonuçların alındığı ve düşük morbidite oranlarına sahip bir işlemdir.

P-016
Amiloid Guatr; Olgu Sunumu

Bartu Badak, Enver İhtiyar, Mustafa Salış, Didem Turcan
Eskişehir Osmangazi Üniversitesi, Genel Cerrahi Anabilim Dalı, Eskişehir

Amiloidozis çözünmemiş patolojik fibril yapısı gösteren proteinlerin ekstraselüler mesafede toplanıp organların işlevini engelleyecek yoğunlukta birikmesidir. 3 majör form amiloidozis bulunmaktadır. Eşlik eden bir hastalık yoksa primer-idiyopatik form;beraberinde tüberküloz, bronşektazi gibi enfeksiyöz veya romatoid artirit, Ailevi Akdeniz Ateşi, kronik hemodiyaliz gibi enflamatuvar durumlar varsa sekonder-reaktif form olarak adlandırılır.Üçüncü tipte ise herhangi bir hastalıkla beraber olmayıp, ailevi geçiş gösterir; nöropati, nefropati ve kardiyopati ile seyreder. Amiloid guatr ise ilk kez 1858 yılında Becmann tarafından tanımlanmıştır. Amiloid materyalin tiroid dokuda birikimi %50-80 oranında mikroskopik olarak görülür, klinik olarak guatr görünümüne ulaşan olgu sayısı azdır. Bu olgumuzda FMF'e sekonder gelişen amiloidozisi bulunup, bası semptomlarına yol açan guatrı mevcut olan olguyu sunmayı amaçladık. Olgumuz 29 yaşında erkek,amiloidozise sekonder gelişen, kronik renal yetmezlik dışında sistemik hastalık öyküsü olmayan hasta idi. Kliniğimize 3 aydır devam eden yutma güçlüğü, nefes darlığı ve boyunda şişlik şikayetiyle başvurdu. Zamanla boyun orta hattaki şişlikte büyüme olmuş ve şikâyetleri artmıştı. Yapılan muayenesinde tiroid gland palpabl ve hassastı. Sağ tiroid lobu lokalizasyonunda yaklaşık 2x2 cm'lik, sol tiroid bezi lokalizasyonunda ise yaklaşık 2x1,5 cm'lik sert, ağrısız, düzgün yüzeyli, hareketli nodüler kitleler palpe edildi. Tiroid fonksiyon testleri normaldi. Tiroid USG'sinde sağ tiroid lob 50x43x130 mm sol tiroid lobu 40x42x125 mm idi. Sağda 2,5x1,6 cm, solda 2,1x1,2cm boyutunda olmak üzere kistik dejenerasyon gösteren çok sayıda nodüler yer kaplayıcı oluşum mevcuttu. Hastaya bası semptomları ve çok sayıda nodülü olması nedeniyle total tiroidektomi planlandı. Operasyon sırasında tiroid dokunun sert, oldukça frajil ve çevre dokuların yapışık olduğu görüldü. Her iki nervus rekürrens ve paratiroidler bulunarak korundu ve tiroid bezi total çıkarıldı. Operasyon sonrasında herhangi bir komplikasyon gelişmedi. Tiroid dokunun patolojik incelemesinde makroskopik olarak sarı beyaz renkli görünümü vardı. Kristal Viyole ve Kongo Red boyalarıyla histokimyasal olarak boyandı. İmmünhistokimyasal olarak ise Amiloid A boyasıyla boyandı ve pozitif olarak değerlendirildi. Tiroidektomi materyali amiloidozis ile uyumlu geldi. Sistemik amiloidozisi olan guatr olgularında, amiloid guatr her zaman akılda tutulmalıdır. Tiroid dokusu diffüz olarak büyüyebilir ve bası semptomlarına yol açabilir. Bu durumdaki hastalara tiroidektomi operasyonu planlanmalıdır. Amiloid guatr anaplastik karsinom veya tiroiditlerle karışabilir. Bizim olgumuzun sistemik amiloidozis tanısı olsa da amiloid guatr tanısı alan hastalar, sistemik amiloidozis açısından araştırılmalıdır.

P-017
Tiroidektomi Sonrası Unutulmuş Guatr; Olgu Sunumu

Bartu Badak
Eskişehir Osmangazi Üniversitesi, Tıp Fakültesi, Genel Cerrahi Anabilim Dalı, Eskişehir

Amaç
Kanser, kanser şüphesi, cerrahi nodül gibi çeşitli sebepler nedenli bilateral total tiroidektomi ameliyatı yapılan hastalarda yıllar sonra mediastende rezidü tiroid dokusu saptanması pek alışılageldik ve sık rastlanan bir durum değildir. Bu yazımızda biz bilateral total tiroidektomi ameliyatı olan ve 3 yıl sonra solunum sıkıntısı nedenli çekilen toraks tomografisinde rezidü tiroid dokusu saptanan bayan hastayı sunmayı amaçladık.

Olgu
49 yaşında bayan hastaya; 3 yıl önce soluk almada güçlük nedenli başvurduğu dış merkezde çekilen tiroid ultrasonografisi sonrası bilateral tiroid dokusunda multiple, boyutları 3'er cm'i bulan nodüller saptanması ve her iki tiroid lobunun da planjuan uzanım göstermesi sebepli bilateral total tiroidektomi ameliyatı yapılmış. Dış merkez ameliyat raporuna istinaden operasyonun Kocherin kolye kesisi insizyonu ile tamamlandığı, sternotomiye ihtiyaç duyulmadığı rapor edilmişti. Bu ameliyatın histopatolojik inceleme sonucu sağ tiroid bezinin 10,5×6×5,5cm, sol tiroid bezinin 8×5×3cm boyutlarında olduğu ve dejeneratif multinodüler hiperplazi odakları içerdiği raporlanmıştı. Ameliyat sonrası düzenli takip yaptırmayan hasta, ameliyat tarihinden 3 yıl sonra solunum sıkıntısı nedenli merkezimize başvurdu. Çekilen toraks tomografisinde üst mediastende yaklaşık 12×10×6 cm'lik kitle tespit edilmesi üzerine hastaya I-131 tüm vücut taraması yapıldı. Sonuç bu dokunun tiroid dokusu ile uyumlu gelmesi üzerine hastaya rezidü tiroidektomi operasyonu planlandı. Sternotomi yardımıyla tiroid dokusu total olarak eksize edildi ve ameliyat sonrası herhangi bir komplikasyon gelişmedi.

Tartışma
Bilateral total tiroidektomiyi takiben mediastinumda tespit edilen tiroid dokuları 'unutulmuş guatr' olarak adlandırılır. Muhtemel etyolojik sebepler tiroidektomi esnasında inkomplet rezeksiyona bağlı doku bırakılması veya parenkim ve damarsal olarak servikal tiroid dokusundan bağımsız otonomik bir başka dokunun mediastinumda zaten var olmasıdır.

Sonuç
Sonuç olarak bilateral total tiroidektomi yapılan hastalarda özellikle planjuan uzanım mevcutsa alt kutupların net palpe edildiğinden emin olmak, ameliyat öncesi özenli bir inceleme yapmak ve ameliyat sonrası TSH değerlerinde değişme olmayan hastalarda uyanık olmak akılda sürekli tutulmalıdır.

P-018
Okkult Papiller Tiroid Kanseri Olan Hastalarda Rutin Olarak Profilaktik Santral Boyun Diseksiyonu Yapmalı mıyız?

Orhan Ağcaoğlu[1], Berk Göktepe[1], Çağrı Bilgiç[1], Onur Bayram[1], Derya Salim Uymaz[1], Bülent Çolakoğlu[2], Serdar Tezelman[1]
[1]Koç Üniversitesi Tıp Fakültesi, Genel Cerrahi Anabilim Dalı, İstanbul
[2]Amerikan Hastanesi, Radyoloji Bölümü, İstanbul

Amaç
Papiller tiroid kanserinde (PTK) servikal lenf nodu metastazları, özellikle 1 cm'den büyük olan tümörlerde yaygındır ve birçok cerrah, palpabl bir lenf nodu bulunmasa bile ipsilateral santral boyun diseksiyonu yapmayı (SBD) tercih etmektedir. Bu çalışmanın amacı, PTK'li hastalarda okkult ipsilateral lenf nodu metastazı insidansını ve prediktif faktörlerini belirlemek ve klinik olarak nodal metastaz bulgusu olmayan hastaların tedavisine netlik sağlamaktır.

Gereç-Yöntem
Nisan 2014 ile Mart 2016 tarihleri arasında PTK tanısı ile total tiroidektomi yapılan toplam 158 hasta çalışmaya dahil edildi. Profilaktik SBD, her vakada rutin olarak uygulandı. Hastalar, 5 mm'den küçük ve 5 mm'den büyük olmak üzere tümör boyutlarına göre iki çalışma grubuna ayrıldı.

Bulgular
Grup 1'de (nodül <= 5 mm) 35 hasta ve grup 2'de (nodül> 5 mm) 123 hasta vardı. Hastaların yaş ortalaması 42,9 idi. Ortalama tümör boyutu 11.9 mm idi. Preoperatif boyun ultrasonografisinde 25 (%15,8) hastada santral bölgede lenf nodu saptandı. Ancak nihai patolojide 44 hastada (%27,8) santral bölgede metastatik lenf nodu saptandı. Grup 1'de metastaz saptanan 3 hasta (%8,5), buna karşılık grup 2'de 41 (%33,3) hasta vardı (*p: 0.002*). Grup 1'deki santral lenf nodu metastazı saptanan hastalar preoperatif boyun ultrasonunda klinik olarak pozitifti. 1. Grupta preoperatif ultrasonografi bulguları negatif olan hastalarda herhangi bir santral lenf nodu metastazı saptanmadı. Buna ek olarak, analiz sonuçlarımız, santral lenf nodu metastazının tümör boyutu (*p: 0.004*) ve multifokalite (*p: 0.035*) ile anlamlı derecede ilişkili olduğunu doğrulamıştır. Postoperatif komplikasyonlar arasında 7 (%4,4) geçici hipoparatiroidizm ve 6 (%3,7) geçici vokal kord felci vakası mevcuttu.

Sonuç
Santral kompartmanda nüks riskini azaltmak için PTK'li hastalarda profilaktik SBD öneriyoruz. Bununla birlikte, <= 5 mm tümör boyutlarında ve merkezi kompartmanda preoperatif boyun ultrasonografisinde klinik olarak nodal metastaz kanıtı bulunmayan hastalarda SBD'na gerek olmayabilir.

P-020
Surrenal Kitlelerde Cerrahi Girişim Sonuçları

Burhan Mayir, Abdullah Durhan, Umut Rıza Gündüz, Uğur Doğan, Tuğrul Çakır, Arif Aslaner, Osman Zekai Öner, Mehmat Tahir Oruç
Antalya Eğitim ve Araştırma Hastanesi, Genel Cerrahi Kliniği, Antalya

Amaç
Surrenal kitleler günlük cerrahi pratiğimizde çok sık karşılaşılan durumlar olmasa da, özellikle görüntüleme yöntemlerinin daha sık kullanıması sonucu saptanan insidentilomalar sebebiyle önem taşımaktadırlar. Bu bildiride kliniğimizde surrenal kitle sebebiyle cerrahi girişim olgular sunulmuştur.

Gereç-Yöntem
Çalışmaya 2009-2016 yılları arasında surrenal kitle rezeksiyonu yapılan tüm hastalar dahil edildi. Tüm hastalara preop değerlendirme de 24 saatlik idrarda metanefrin ve normetanefrin, plazma aldosteron konsantrasyonu, plazma renin aktivitesi bakıldı, 1 mgr deksametazon supresyon testi uygulandı. Fonksiyonel kitlelere ve fonksiyonel olmayan 4 cm üzerindeki kitlelere cerrahi girişim uygulandı.

Bulgular
Belirlenen tarihler arasında toplam 23 hastaya surrenal cerrahisi uygulandı. Hastaların 6'sı erkek, 17'si kadın idi. Hastaların yaşları 29-69 (ort 50,3) arasında idi. Surrenal kitleler 13 hastada sol, 10 hastada sağ surrenal lojunda yerleşik idi.
Preop değerlendirmelerde 6 hastada kitlelerin fonksiyonel, 17 hastada fonksiyonel olmadığı görüldü. Fonksiyonel kitleli hastaların üçünde ameliyat sonrası histopatolojik incelemede tanı feokrositoma, ikisinde aldesteron üreten adenom ve birinde cushing sendromu olarak saptandı.
Fonksiyonel olmayan kitlelerin cerrahi sonrası yapılan histopatolojik incelemesinde yedi hastada kortikal adenom, üç hastada feokrositoma, üç hastada kortikal karsinom, iki hastada myelipom, iki hastada kistik lezyon saptandı. Kanser saptanan hastalarda kitle boyutu 4, 5 ve 15 cm idi.

Sonuç
Sıklıkla insidental olarak saptanan surrenal kitlelerde cerrahi kriterler fonksiyonel olması ve malignite şüphesidir. Çalışmamızda bu endikasyonlar dahilinde yapılan cerrahi girişim sonrası malignite oranımız % 13 olarak izlemiştir.

P-021
Ultrasonda Görünmeyen Dev Paratiroid Adenomu

Bülent Çitgez[1], Evren Besler[1], Tuğba Ata[1], Sıtkı Gürkan Yetkin[1], Banu Yılmaz Özgüven[2], Esra Çil[3], Alper Özel[4], Mehmet Uludağ[1]
[1]Sağlık Bilimleri Üniversitesi,Şişli Hamidiye Etfal Eğitim ve Araştırma Hastanesi, Genel Cerrahi Kliniği, İstanbul
[2]Sağlık Bilimleri Üniversitesi,Şişli Hamidiye Etfal Eğitim ve Araştırma Hastanesi, Patoloji Laboratuvarı, İstanbul
[3]Sağlık Bilimleri Üniversitesi,Şişli Hamidiye Etfal Eğitim ve Araştırma Hastanesi, Endokrinoloji Kliniği, İstanbul
[4]Sağlık Bilimleri Üniversitesi,Şişli Hamidiye Etfal Eğitim ve Araştırma Hastanesi, Radyoloji Kliniği, İstanbul

Amaç
Paratiroid adenomları genellikle küçük olmakla beraber nadir olarak dev boyutlara ulaşabilirler. Bu dev boyutlarına rağmen ultrasonda saptanamayabilir.

Olgu
Hiperkalsemi ve yüksek paratiroid hormonu nedeniyle endokrinoloji kliniğinde takip edilen 37 yaşındaki hastanın sintigrafisinde tiroid sol lojunda paratiroid adenomu ile uyumlu görüntü saptandı. Boyun ultrasonunda paratiroid adenomu saptanmadı. Hastanın parathormonu:1100 pg/dl, kalsiyumu 12.8 mg/dl, fosforu:1,5 mg/dl saptandı. Hasta hidrasyonla operasyona hazırlandı. Operasyonda sol tiroid lojuna tamamıyla dolduran yumuşak kıvamlı, kapsüllü paratiroid adenomuna benzer doku frozena gönderildi. Frozen sonucu paratiroid gelmesi ve operasyon anında alınan paratiroid hormonlarının istenilen seviyeye düşmesi sonucu operasyona son verildi. Hastanın paratiroid patolojisi 7x4x2 santimetre ve 20 gram ağırlığında paratiroid adenomu geldi.

Sonuç
Hiperparatiodi de klinik olarak semptomatikse görüntüleme ikinci planda tutulabilir. Görüntüleme ve klinik uyumu olmayan hastalarda, klinik ön planda tutulmalıdır. Özellikle yüksek paratiroid hormon ve hiperkalsemi düzeylerinde dev paratiroid adenomları akılda tutulmalıdır.

P-022
Tiroid Nodüllerinin İnce İğne Aspirasyon Biopsisi Güvenli mi?

Bülent Çitgez[1], Evren Besler[1], Hamdi Özşahin[1], Sıtkı Gürkan Yetkin[1], Tuğba Ata[1], Onur Güven[1], Banu Yılmaz Özgüven[2], Alper Özel[3], Feyza Yener Öztürk[4], Mehmet Uludağ[1]
[1]Sağlık Bilimleri Üniversitesi, Şişli Hamidiye Etfal Eğitim ve Araştırma Hastanesi, Genel Cerrahi Kliniği, İstanbul
[2]Sağlık Bilimleri Üniversitesi, Şişli Hamidiye Etfal Eğitim ve Araştırma Hastanesi, Patoloji Laboratuvarı, İstanbul
[3]Sağlık Bilimleri Üniversitesi, Şişli Hamidiye Etfal Eğitim ve Araştırma Hastanesi, Radyoloji Kliniği, İstanbul
[4]Sağlık Bilimleri Üniversitesi, Şişli Hamidiye Etfal Eğitim ve Araştırma Hastanesi, Endokrinoloji Kliniği, İstanbul

Amaç
Günümüzde tiroid ince iğne aspirasyon biyopsisi operasyon kararı almada yardımcı tanı yöntemidir. Ancak biopsi sonucu ile operasyon materyali sonucunda farklılıklar olmaktadır. Biopsi sonuçları ile opere edilen tiroid olguların histopatoloji sonuçları karşılaştırılarak, tiroid lezyonlarının değerlendirilmesinde ince iğne aspirasyon biyopsilerinin etkinliğinin saptanması amaçlanmıştır.

Gereç-Yöntem
Ocak 2016- Mart 2017 yılları arasında nodüler tiroid lezyonu nedeniyle tiroid ince iğne aspirasyon biyopsi uygulanan ve devamında tiroid rezeksiyonu yapılan 325 olgu çalışmaya dahil edildi. Sitolojik değerlendirmede Bethesda sistemi kullanıldı. Buna göre olgular non diagnostik, benign, malignite şüpheli, malign, foliküler neoplazi/şüphesi ile önemi belirlenemeyen atipi/foliküler lezyon şeklinde sınıflandırıldı. Sitolojik tanılar rezeksiyon materyallerinin histopatolojik sonuçlarıyla karşılaştırıldı.

Bulgular
Hastaların 66'si (% 20,3) erkek olup, yaş ortalamaları 51,3±3,5 idi. Kadın hasta sayısı ise 259 (%79,7) olup, yaş ortalamaları 48,6±1,7 idi. Sitolojik tanı dağılımı 225'i (% 69,2) benign, 20'si (% 6,1) malignite şüpheli, 29'u (% 8,9) malign, 16'sı (% 4,9) folliküler neoplazi, 19'u (% 5,8) önemi belirsiz atipi, 16'sı (% 4,9) ise non-diagnostik şeklinde idi. Rezeksiyon sonuçları ile karşılaştırıldığında, sitolojisi benign olarak değerlendirilen olguların 23'ünde (% 10,2), malignite şüpheli olarak değerlendirilen olguların 16'sında (% 80,8), malign olarak değerlendirilen olguların tamamında (%100),folliküler neoplazi olarak değerlendirilen olguların 3'ünde (% 18,7), önemi belirsiz atipi olarak değerlendirilen olguların 4'ünde (%21) histopatolojik incelemede malignite saptandığı görüldü. Tiroid ince iğne aspirasyon biyopsisi'nin benign tanısındaki başarısı % 76, malign tanısında başarısı % 100 bulundu.

Sonuç
Tiroid ince iğne aspirasyon biyopsisi etkin ve güvenilir bir tanı yöntemidir. Biopsi sonucu operasyon şekline ve operasyon kararı alınmasında çok önemli bir yardımcı tanı yöntemidir.

P-023
Primer Hiperparatiroidi; Paratiroid Adenomlu Hastalarda Preop ve Perop Tanı Yöntemlerinin Odaklanmış Cerrahi Üzerine Etkisi

Bülent Gürbüz[1], Serkan Zenger[1], Bülent Çolakoğlu[2], Onur Demirkol[4], Özlem Aydın[3], Faruk Alagöl[5], Tarık Terzioğlu[1]
[1]VKV Amerikan Hastanesi, Endokrin Cerrahisi Departmanı, İstanbul
[2]VKV Amerikan Hastanesi, Radyoloji Departmanı, İstanbul
[3]Acıbadem Üniversitesi Tıp Fakültesi Patoloji Anabilim Dalı, VKV Amerikan Hastanesi Patoloji Departmanı, İstanbul
[4]VKV Amerikan Hastanesi, Nükleeer Tıp ve Moleküler Görüntüleme Departmanı, İstanbul
[5]VKV Amerikan Hastanesi, Endokrinoloji ve Metabolizma Hastalıkları Departmanı, İstanbul

Amaç
Primer hiperparatiroidili (pHPT) hastalarda, endokrin cerrahları açısından çok önemli olan bezin doğru lokalizasyonu ve eksizyonu için paratiroid (Boyun) ultrasonografisi (USG), sestamibi SPECT sintigrafisi, donmuş kesit inceleme (DKİ) ve cerrahi eksizyon sonrası serumda bakılacak parathormon (PTH) seviyelerinin ameliyatı kolaylaştırmaya ve odaklanmış cerrahiye etkilerini değerlendirmek.

Gereç-Yöntem
VKV Amerikan Hastanesi Endokrin Cerrahisi Departmanında 2006-2016 yılları arasında aynı endokrin cerrahı, radyoloji, patoloji ve nükleer tıp uzman ekibi tarafından değerlendirilen ve odaklanmış cerrahi uygulanarak, patoloji sonucu paratiroid adenomu ile uyumlu gelen hastalar değerlendirildi.

Bulgular
Çalışmaya toplam 60 hasta dahil edildi. Yaş ortalaması 54,7 (26-86) olan hastaların 9'u (%15) erkek, 51'i(%85) kadın idi. Preop PTH ortalaması 161.9 (11-921), Ca ise 11.08 (8,6-13,6) idi. Dış merkezde USG yapılan 9, sintigrafi yapılan 8 hastanın paratiroid adenomu açısından bulguları negatif idi. Bu hastalara merkezimizde yapılan USG ve sintigrafide paratiroid adenomu tespit edildi. Tüm hastalara ameliyat öncesi dönemde USG yapılarak lokalizasyon belirlendi. Sintigrafi ve USG doğrultusunda odaklanmış cerrahi ile belirlenen bez çıkarıldı ve DKİ'ye gönderildi. Tüm hastalarda sonuç paratiroid adenomu ile uyumlu geldi. 2006 ile 2012 yılları arasında hızlı PTH (hPTH) bakıldı ancak 2012 yılından sonra hPTH tetkiki yapılmadan ameliyat sonlandırıldı. 56 hastada 1 bez, 4'ünde ise 2 bez çıkarıldığı tespit edildi. 19 hastaya eş zamanlı tiroid cerrahisi uygulandı, 6'sının patolojik incelemesi malign idi.

Sonuç
pHPT'de USG, sintigrafi ve DKİ ile odaklanmış cerrahi girişim başarılı olabilmekte ve 4 bezin eksplorasyonuna gerek kalmayabilmektedir. Odaklanmış cerrahi ile bezin eksizyonu ve sonrasında DKİ ile doğrulanması sonrasında bakılacak Quick PTH veya 24 saat PTH değerleri ameliyat şeklini değiştirmemelidir. Bu değerler yüksek çıksa bile yapılacak eksplorasyonda başarılı olamama ihtiimali yüksektir. pHPT'de multidisipliner ekip çalışması ile odaklanmış cerrahi uygulanan hastalarda paratiroid bezinin lokalizasyonu yüksek oranda tam olarak yapılabilmekte ve buda odaklanmış cerrahi ile doğru bezin çıkarılma başarısını arttırmaktadır.

P-024
Papiller Tiroid Karsinomlarında Tamamlayıcı Tiroidektomi İçin Prediktif Faktörler

Cemal Kaya, Sinan Ömeroğlu, Emre Bozkurt, Tuğba Ata, Ozan Çalışkan, Mehmet Uludağ
Şişli Hamidiye Etfal Eğitim ve Araştırma Hastanesi Genel Cerrahi Kliniği, İstanbul

Amaç
Tamamlayıcı tiroidektomi (TT), genellikle başlangıçta malignite düşünülmeyen olgularda total tiroidektomi dışında yapılan ameliyatlardan sonra malignite saptanması durumunda kalan tiroid dokusunun çıkarılması olarak tanımlanır. Papiller tiroid kanserlerinde (PTK) tümör çapı, agresif histoloji, tiroid dışı yayılım, pozitif marjin gibi faktörler TT endikasyonlarını oluşturur. Ancak bunun dışındaki hastalarda cerrahinin kapsamı tartışmalı bir konu olup özellikle 1-4 cm arası tümör çapına sahip hastalarda halen tam bir görüş birliği yoktur. Bununla birlikte total tiroidektominin, tek taraflı lobektomiye göre kontralateral lobda tümörü olan hastalarda lokal bölgesel nüks riskini önemli ölçüde azalttığı da bildirilmiştir.

Amaç
Çalışmamızda tek taraflı lobektomi uygulandıktan sonra PTK saptanan ve TT uygulanan hastalarda diğer lobda kanser saptanma oranlarını ve bunu saptamamıza yardımcı olabilecek prediktif faktörleri bulmayı amaçladık.

Gereç-Yöntem
Kliniğimizde 2011-2016 tarihleri arasında tiroid nodüllerine lobektomi uygulandıktan sonra histopatoloji sonuçları PTK gelen 49 hastanın verileri retrospektif olarak incelendi. Hastaların demografik verileri, tümör subtipi, çapı, multisentritesi, tiroid dışı yayılım, vasküler invazyon oranları belirlendi (Tablo-1). Hastalar 2 gruba ayrılarak karşılaştırıldı; Grup 1 hastalar, tamamlayıcı tiroidektomi sonrası malignite saptanmayan, Grup 2 ise malignite saptanan hastalar olarak belirlendi (Tablo-2).

Bulgular
Hastaların 33'ü (%67.4) kadın,16'sı erkek (% 32.6) olup yaş ortalamaları 47.59 (23-77) yıl idi. Bu hastaların 19'unda (%38.8) tamamlayıcı tiroidektomiden sonra diğer lobda da karsinom saptandı, 30'unda (%61.2) ise karsinom saptanmadı. Her iki grubun karşılaştırıldığı tablolar analiz edildiğinde hastaların yaş, cinsiyet ve tümör özellikleri bakımından karşı lobda tümör saptamamızı öngörmede anlamlı fark olmadığı görüldü.

Sonuç
Çalışmamızda karşı lobda malignite çıkan hastalarda multisentrite oranları yüksek olmasına rağmen istatistiksel olarak anlamlı sonuç çıkmamıştır. PTK'de prediktif faktörlerin saptanması, sık görülen ancak nispeten iyi prognoza sahip bu tiroid patolojilerinde, hastalar ile ilgili eksik veya aşırı tedavi konusunda yardımcı olabilir. Ancak yine de bu hastalarda multidisipliner kişiselleştirilmiş tedavi planlanması günümüzde önemini korumaktadır. Çalışmamızda bu konuda anlamlı sonuç çıkmasa da daha geniş vaka serileri ile bu tür çalışmaların desteklenmesi düşüncesindeyiz.

P-025
Papiller Tiroid Karsinomunun Folliküler Varyantı: Preoperatif Ultrasonografi ve Sitolojik Özellikleri

Cemal Kaya, Ozan Çalışkan, Emre Bozkurt, Sinan Ömeroğlu, Tuğba Ata, Mehmet Uludağ
Şişli Hamidiye Etfal Eğitim ve Araştırma Hastanesi Genel Cerrahi Kliniği, İstanbul

Amaç
Bu çalışmanın amacı, papiller tiroid karsinomunun foliküler varyantının (PTKFV) teşhisinde kullanılan ultrasonografinin (USG) ve sitopatolojik özelliklerinin (İİAB) geçerliliğini ve duyarlılığını doğrulamaktır.

Gereç-Yöntem
Şişli Hamidiye Etfal Eğitim ve Araştırma Hastanesi Genel Cerrahi Kiniğinde Temmuz 2014-Aralık 2016 tarihleri arasında PTKFV tanısı alan 24 hasta retrospektif olarak incelendi. Bu hastaların demografik özellikleri, USG raporları, İİAB sonuçları incelendi. İİAB sonuçları benign, malignite kuşkulu ve malign olarak sınıflandırıldı. USG olarak nodüller Thyroid image reporting and data system (TIRADS)'e göre ekojenitesi (hipoekoik, izoekoik), şekli (lobüle, lobüle olmayan), sınır özellikleri (düzgün, belirsiz), iç yapısı (homojen, heterojen), mikrokalsikalsifikasyon içermeleri ve kistik-solit olmaları değerlendirilerek analiz edildiler.

Bulgular
Hastaların 14'ü (%58.3) kadın, 10'u (%41.7) erkek olup, yaş ortalaması 45.1 yıl (29-67 yıl) idi. Hastaların İİAB sonuçları değerlendirildiğinde 3'ü (%12.5) papiller karsinom ile uyumlu, 3'ü (%12,5) papiller karsinom açısından şüpheli ve 18'inde (%75) ise benign sitoloji saptandı. İİAB'nin sensitivitesi %12,5 olarak belirlendi. İİAB sonuçları malign olan hastaların 1'inde kategori 5, benign olan hastaların ise 7'sinde kategori 4 ve üstü olmak üzere 8 hastada (%33) malignite açısından şüpheli USG bulgular mevcuttu.

Sonuç
Sonuçları değerlendirdiğimizde PTKFV'de İİAB ve USG duyarlılığının düşük olduğu görüldü. Bunun nedenleri incelendiğinde literatürde bu patolojilerin benign özelliklerinin baskın olmasından dolayı kaynaklandığı ileri sürülmektedir. Her nekadar son zamanlarda PTKFV'na daha sınırlı cerrahi önerilse de malignite olarak kabul edilen bu patolojinin atlanabileceği gözönünde bulundurulmalıdır.

P-026
Tiroid Malignitesi Nedeniyle Tamamlayıcı Tiroidektomi Uygulanan Hastalarda Komplikasyon Oranları

Cemal Kaya, Tuğba Ata, Emre Bozkurt, Sinan Ömeroğlu, Ozan Çalışkan, Mehmet Mihmanlı
Şişli Hamidiye Etfal Eğitim ve Araştırma Hastanesi Genel Cerrahi Kliniği, İstanbul

Amaç
Günümüzde tiroid patolojilerinde benimsenen tedavi, tek veya çift taraflı total tiroidektomidir. Ancak başlangıçta malignite düşünülmeyip tek taraflı tiroidektomi yapılan veya total tiroidektomi sonrası bakiye tiroid dokusu kalan hastalarda, malignite çıkması durumunda tamamlayıcı tiroidektomi(TT) endikasyonu doğabilmektedir. Bu tür ameliyatlar yüksek komplikasyon oranları nedeniyle korkulan girişimler olarak görülse de tecrübeli merkezlerde komplikasyon oranları kabul edilebilir seviyelerde olmaktadır. Çalışmamızda ilk ameliyat patolojilerinde malignite çıkan ve totale yakın veya tek taraflı tiroidektomi yapılan hastalarımızda TT'nin komplikasyon oranlarını değerlendirdik.

Gereç-Yöntem
Kliniğimizde 2011-2016 tarihleri arasında tiroid nodüllerine tek veya çift taraflı tiroidektomi uygulandıktan sonra histopatoloji sonuçları tiroid kanseri gelen ve kalan rezidü tiroid dokusu nedeniyle tamamlayıcı tiroidektomi uygulan 54 hastanın verileri retrospektif olarak incelendi. Bu hastalardan indirekt laringoskopi ile preop ve postop vokal kord muayenesi yapılmayan hastalar çalışma dışı bırakıldılar. Hastaların demografik verileri, preop ve postop kalsiyum değerleri ile vokal kord muayeneleri ve yara komplikasyon oranları incelendi.

Bulgular
Hastaların 37'si (%68.5) kadın,17'si erkek(%31.5) idi. Hastaların yaş ortalamaları 46.5 (23-77) yıl idi. TT yapılan hastaların 48 ‹i (%89) tek taraflı, 6'sı (%11) ise totale yakın tiroidektomili idi. İlk operasyona ait patoloji sonuçlarına bakıldığında 29 (%53.7) hastada papiller karsinom klasik varyant, 23 (%43.5) hastada papiller karsinom folliküler varyant, 1 hastada papiller karsinom tall cell varyant, 1 hastada medüller karsinom olduğu görüldü. Hiç bir hastada postop mortalite, kalıcı veya geçici bilateral vokal kord paralizisi, kalıcı hipokalsemi, kanama ve yara yeri komplikasyonu görülmedi. İlk ameliyatlarında totale yakın tiroidektomi yapılan 6 hastanın hiçbirinde postoperatif komplikasyon görülmedi. Bu hastaların birine iki taraflı, 5'ine ise tek taraflı girişim yapıldığı görüldü. Tek taraflı tamamlayıcı tiroidektomi yapılan hastaların 3'ünde geçici hipokalsemi (%5.5), 4'ünde geçici tek taraflı vokal kord paralizisine (%7.4) rastlandı.

Sonuç
Rekürren sinir yaralanması ve kalıcı hipoparatiroidi riskinin daha yüksek olmasına rağmen TT'nin, deneyimli merkezlerde kabul edilebilir morbidite oranları ile güvenle uygulanabilir olduğu düşüncesindeyiz.

P-027
Hipertiroidizm Nedeni ile Planlanan Tiroidektomi Hazırlığında Terapötik Plazmaferezin Önemi; Olgu Sunumu

Hamide Pişkinpaşa[1], Meral Mert[1], Ahmet Cem Dural[2], Cevher Akarsu[2], Nuri Alper Şahbaz[2], Kamer Çorba[2], Deniz Güzey[2]
[1]SBÜ Bakırköy Dr. Sadi Konuk Araştırma ve Uygulama Merkezi, Endokrin ve Metabolizma Kliniği, İstanbul
[2]SBÜ Bakırköy Dr. Sadi Konuk Araştırma ve Uygulama Merkezi, Genel Cerrahi Kliniği, İstanbul

Amaç
Graves hastalığı; hipertiroidizm, guatr ve orbitopati ile seyreden otoimmün bir hastalıktır. Tedavisinde betablokerler, antitiroit ilaçlar (ATI), radyoiyot ablasyon uygulanmakta ve tiroidektomi yapılmaktakdır. ATİ tedavisinin en ciddi komplikasyonu agranülositozdur ve hastaların % 0.2-0.5'inde görülebilir. Medikal tedavi uygulanamayacak hastalarda cerrahi öncesi ötiroidizm sağlamak için plazmaferez yararlı olabilir.

Olgu
Propiltiourasil kullanımı sonucu ortaya çıkan agranülositoz tanısı ile kliniğimize başvuran 24 yaşında kadın hastanın grade 3 ekzoftalmisi vardı. Ultrasonografide tiroid lob boyutları ve kanlanması artmıştı. laboratuvar tetkiklerinde TSH<0.005 μıu/mL, (FT4)> 7.7 ng/dL ve TRAb> 40 IU/L (referans değeri <1 IU/L). Lökosit 1200 /mm3, mutlak nötrofil sayısı 100/mm3, Hemoglobin 9.73 g/dl, hematokrit %31.2, MCV 86, trombosit 146.000/mm3 saptandı. Kesin tedavi için tiroidektomi kararı verilen hastaya, kortikosteroid, propranolol, lugol solüsyonu ve kolestiramin tedavisinin yanı sıra, yatışının 2'inci gününden itibaren terapötik plazmaferez uygulandı. 13. Seans sonrası ateşi yükselen hastada katater enfeksiyonu şüphesi ile katateri çıkarılarak plazmaferez sonlandırıldı. Hastanın 13 seans plazmaferez ve diğer medikal tedavilerle ötiroidi sağlanamamasına rağmen (Tablo I) hipertiroidizm semptomları geriledi ve tiroidektomi gerçekleştirildi. Operasyonun 4'üncü, hastane yatışının 25'inci gününde taburcu edildi.

Sonuç
Literatürde 17 plazmaferez seansı yapılan Jod Basedow vakası dışında tüm hastalarda 13 seans altında ötirodizm sağlandığı belirtilmiştir. Terapötik plazmaferez, medikal tedaviye yanıt alınamayan veya medikal tedavinin kontrendike olduğu tiroksikozlu olguların cerrahi prosedüre hazırlanmasında yararlı olabilir. Bununla birlikte bazı hastaların etyolojiye bakılmaksızın neden plazmaferezden daha fazla yarar sağladığı net olarak açıklanamamıştır. Olgumuzda 13 seans sonrasında FT4 ve FT3 düzeyleri gerilemekle birlikte yüksek seyretti ancak tirotoksikozun klinik semptomları iyileşti. Komplikasyonsuz gerçekleşen operasyon sırasında ve operasyondan birkaç gün sonra tiroid fırtınasını önlemek için β-bloker ve sistemik kortikosteroid tedavisine devam edildi. Bu bulgular terapötik plazmaferezin ve ATİ dışındaki diğer medikal tedavilerin; tiroid hormonlarını normal referans aralığına düşürmeden de tirotoksikozun klinik semptomlarını iyileştirebileceğini ve tiroid fırtınası riskinin azalabileceğini ortaya koymuştur.

P-028
Non Rekürens Laringeal Sinir, Nadir Görülen Anatomik Varyasyon

Deniz Tazeoğlu, Seyda Kadir Meke, Canberk Toy, Orhan Yalçın
Okmeydanı Eğitim ve Araştırma Hastanesi, Genel Cerrahi Kliniği, İstanbul

Amaç
Non-rekküren laringeal sinir nadir bir anatomik varyasyondur. Boyun ve tiroid cerrahisi yapan cerrah tarafından iyi bilinmesi ve sinir ekplorasyonu sırasında göz önünde bulundurulması gereklidir. Bu konu ile ilgili bilgi ve deneyim eksikliği non-rekurens laringeal sinirin iyatrojenik yaralanmasına neden olabilir.

Bulgular
58 yaşında bilinen tıbbi özgeçmişinde özelliği olmayan erkek hasta, poliklinik kontrolü sırasında tiroid bezinde patolojik özellikli nodül tespit edilmesi üzerine genel cerrahi polikliniğine yönlendirilmiş. USG: Tiroid sol lob ortasında düzensiz sınırlı heterojen yapılı nodül, sağ lobda multiple mikrokistik özellikli nodüller görüldü. İnce iğne aspirasyon biyopsisi yapıldı; Papiller karsinom. TSH: 3.1 μIU/mL fT4: 1.2 ng/mL. Total tiroidektomi elektif şartlarda yapıldı. Ameliyat bulgusu; önce tiroid sol lob lojunda sol n.laringeal rekkürens ve paratiroidler görüldü ve korundu. Tiroid sağ lob lojunda paratiroidler görüldü, korundu. Sağ n.laringeal rekkürens görülmedi. Sağ a.carotis communis, a. ve n.vagus görüldü ve inferiora kadar inildi ve n.lareingeal rekkürens görülmedi. Süperior eksplorasyonunda n.vagus'tan dik olarak çıkan non-rekurrens görüldü, takip edildiğinde membrandan girdiği gözlendi ve non rekürrens laringeal sinir olduğu tespit edildi. Post-op takiplerinde stabil olan hasta şifa ile taburcu edildi.

Sonuç
Rekürren larengeal sinir ile inferior tiroid arter arasındaki ilişki oldukça değişkendir. Reed 1943 yılında 28 adet varyasyon bildirmiştir. Sinir %40 vakada inferior tiroid arterin inferiorunda, %20 vakada arterin yüzeyelinde veya %35 vakada arterin dalları arasında bulunabilir. Ayrıca bir tarafta bulunan ilişki vakaların sadece %17'sinde karşı taraftaki ilişki ile aynıdır. Bunun dışında inferior tiroid arter seviyesinde rekürren larengeal sinirin dalları %5 vakada ekstralarengeal olabilir. Nadiren de rekürren larengeal sinir superior tiroid damarlara yakın bir bölgede vagustan direkt olarak larenkse doğru ayrılır. Bu durum hemen hemen sadece sağ tarafta görülür ve retroözefageal subklavian arterle birliktedir. Bu durum büyük damarların transpozisyonu durumunda sol tarafta da görülebilir. Bu bilgiler ışığında tiroid ve boyun cerrahisi sırasında rekürens laringeal sinirin anatomik varyasyonları ve bu varyasyonlara bağlı iatrajenik yaralanmaların olabileceği ihtimali göz önünde bulundurulmalıdır.

P-029
Plonjan Guatr Hastalarında Ne Zaman Sternotomi Yapılmalı? - Parsiyel Sternotomi Gerektiren Retrosternal Guatr Olgusu Üzerinden Kısa Literatür Tartışması

Deniz Tihan[1], Mehmet Ali Karacaer[1], Arif Haberal[2], Emrah Bayam[1], Ayhan Kayaoğlu[1], Gamze Çıtlak[3]
[1]Bursa Yüksek İhtisas Eğitim Ve Araştırma Hastanesi, Genel Cerrahi Kliniği, Bursa
[2]Bursa Yüksek İhtisas Eğitim Ve Araştırma Hastanesi, Göğüs Cerrahisi Kliniği, Bursa
[3]Haseki Eğitim Ve Araştırma Hastanesi, Genel Cerrahi Kliniği, İstanbul

Guatr, özellikle ülkemiz gibi coğrafyalarda endemik bir hastalıktır. Dolayısıyla ülkemizde genel cerrahi kliniklerinde en sık yapılan ameliyatlardan birisi tiroidektomidir. Gecikilmiş olgularda tiroid bezi intratorasik uzanım gösterecek şekilde büyüyebilir ve üst mediastene, daha da ilerlerse ön mediastene kadar uzanım gösterebilir. Nitekim substernal büyüme gösteren guatr olguları, tüm mediastinal kitlelerin yaklaşık %6'sını oluşturmaktadır. Kliniğimizde de zaman zaman intratorasik uzanım gösteren plonjan guatr olguları ameliyat edilmektedir. Tiroidektomi, çoğunlukla boyuna yapılan Kocher insizyonundan tamamlanabilse de, nadiren parsiyel ya da total sternotomi gerekliliği ortaya çıkmaktadır. Yazıda 57 yaşındaki plonjan guatr hastasına uygulanan parsiyel sternotomi tekniği ele alınmakta ve kısa literatür tartışması eşliğinde hangi olgulara sternotomi yapılması gerektiği irdelenmektedir.

P-030
Çocukluk Çağında Hiperkalseminin Nadir Bir Nedeni: Paratiroid Adenomu

Derya Buluş[1], Hakan Buluş[3], Elif Yağlı[1], Uğur Ufuk Işın[2]
[1]Keçiören Eğitim ve Araştırma Hastanesi, Çocuk Endokrinoloji Kliniği, Ankara
[2]Keçiören Eğitim ve Araştırma Hastanesi, Çocuk Sağlığı ve Hastalıkları, Ankara
[3]Keçiören Eğitim ve Araştırma Hastanesi, Genel Cerrahi Kliniği, Ankara

Paratiroid hastalıklar pediatrik yaş grubunda nadir görülmektedir. Paratiroid bezlerine ilişkin bir defekt sonucu paratiroid hormonun aşırı salgılanması sonucu oluşan primer hiperparatiroidizm en sık adölesan dönemde karşımıza çıkmaktadır. Burada hiperkalsemi ile ilişkili semptomları olmayan, rastlantısal olarak serum kalsiyum ve parathormon düzeyi yüksek saptanan ve hedef organ hasarı gelişmemiş paratiroid adenomlu 7 yaşında bir kız olguyu tartışacağız.

Olgu
Öncesinde sağlıklı olan 7 yaşında kız hasta ateş yüksekliği, boğaz ağrısı yakınmaları ile acil servise başvurduğunda Ca:15,7 mg/dl saptanması nedeni ile servisimize yatırıldı. Laboratuvar tetkiklerinde: Ca:15,7 mg/dL,fosfor: 2,2 mg/dL,Mg:2,1 mg/dL, PTH:202 pg/mL,ALP:279 U/L, tam kan sayımı: normal, tiroid fonksiyon testleri: normal, biyokimyasal değerleri: normal. Bu bulgularla primer hiperparatiroidizm tanısı konan olguya intravenöz hidrasyon ve furosemid tedavileri başlandı. Bu tedavilerle serum Ca düzeyi düşmeyen olguya 1 mg/ kg/gün dozunda 2 kez pamidronat infüzyonu verildi ve serum Ca düzeyi 72 saat içinde normal sınırlara(10,7 mg/dL) geriledi. Ancak pamidronat tedavisinden 1 hafta sonra Ca yeniden 13,5 mg/dL bulundu.Üriner sistem USG:normal. Tiroid USG'de sağda tiroidin alt kısmında 5x7x14 mm boyutlarında paratiroid adenomuna ait olabilecek görüntü izlendi. 99mTc MIBI sintigrafisinde, sağ tiroid lobu alt bölümünde fokal aktivite birikimi izlenen ve geç görüntülerde aktivite tutulumu gösteren alan paratiroid adenomu olarak yorumlandı. Cerrahi eksplorasyonda USG ve sintigrafide tanımlanan bölgede paratiroid adenomu saptanarak eksize edildi. Patolojik incelemesinde 1,0x0,8x0,5 cm boyutlarında materyalinin paratiroid adenomu olduğu histolojik olarak doğrulandı. Operasyon sonrası hastanın hiç hipokalsemisi gözlenmemiştir. Operasyon sonrası PTH:36 pg/ mL ve Ca:9,8 mg/dL saptanmış olarak, hastamız normokalsemik olarak takip edilmektedir.

Tartışma
Klinik ve laboratuvar bulguları ile hiperparatiroidi tanısı konulan hastalarda görüntüleme yöntemleri uygulanarak paratiroid adenomu ve hiperplazisi ayrımı yapıldı. S intigrafi ile paratiroid adenom saptandı. Adenom tanısı ve lokalizasyon açısından en duyarlı ve en spesifik yöntem Technetium 99 m-Sestamibi sintigrafisidir. Paratiroid tedavisinde tercih edilecek tedavi yöntemi paratiroidektomidir. Paratiroidektomiye bağlı komplikasyonlar çocukluk çağında nadir olup bu tedavi ile serum kalsiyumu hastaların çok büyük bir kısmında normale gelir.

P-031
CASTLE: Timus Benzeri Farklılaşma Gösteren Tiroid Kanseri

Emine Özlem Gür[1], Mehmet Hacıyanlı[1], Selda Hacıyanlı[1], Erdinç Kamer[1], Serkan Karaıslı[1], Türkan Rezenko[2]
[1]İzmir Katip Çelebi Üniversitesi, Atatürk Eğitim ve Araştırma Hastanesi, Genel Cerrahi Kliniği, İzmir
[2]İzmir Katip Çelebi Üniversitesi, Atatürk Eğitim ve Araştırma Hastanesi, Patoloji Kliniği, İzmir

Amaç
Timus benzeri farklılaşma gösteren karsinom(CASTLE) tiroid bezinde nadir bulunan malign bir epitel tümörüdür ve boyundaki bağ dokusundan veya tiroid dokusundakiektopiktimik dokudan kaynaklanabilir. Preoperatif kesin tanı zordur. Cerrahi tedavi uygulanan bir CASTLE olgusunu sunuyoruz.

Gereç-Yöntem
Büyümüş tiroid dokusuna bağlı sol tarafta boyunda sert kitle ve ses kısıklığı nedeniyle polikliniğe başvuran 51 yaşındaki bir erkek hastada CASTLE olgusunu tedavi ettik. Ultrason ve bilgisayarlı tomografide 33 mm çapta olan tiroid kitlesi görüldü ve ince iğne aspirasyon biyopsi sonucu epitel kökenli malignite şüphesi mevcuttu.

Bulgular
Total tiroidektomi ile birlikte aynı taraf santral kompartman anblok çıkarıldı. Histolojik incelemede "timus benzeri" tiroid kanseri görülmüştür; kısmen sınırlanmış ve lobüle olan tümör, her iki lobda tiroid kapsülü ve çevre peritiroideal kas dokusuna invaze idi. İmmunohistokimyasal test CK19, CD5, CD117'nin pozitif ekspresyonunu gösterdi; bu sayede nihai bir CASTLE tanısı kondu.

Sonuç
CASTLE histopatolojik özellikleri skuamöz hücreli karsinomaya benzemekle birlikte daha olumlu bir prognozu olan, tiroid bezinin nadirmalign bir tümörüdür. Preoperatif tanı zordur. CASTLE genellikle total tiroidektomive selektif boyun diseksiyonuile cerrahi tedavi edilir ve sonra radyoterapi ile devam edilebilir.

P-032
Papiller ve Mikropapiller Tiroid Karsinomlarında Multifokalitenin Değerlendirilmesi

Emine Özlem Gür, Serkan Karaıslı, Selda Hacıyanlı, Erdinç Kamer, Hüdai Genç, Kemal Atahan, Mehmet Hacıyanlı
Katip Çelebi Üniversitesi, Tıp Fakültesi, Atatürk Eğitim ve Araştırma Hastanesi, Genel Cerrahi Ana Bilim Dalı, İzmir

Amaç
Papiller ve mikropapiller tiroid karsinomu tiroidin en sık karşılaşılan kanserleridir. Papiller ve mikropapiller tiroid kanserlerde multifokalite sıklıkla görülmektedir. Biz de çalışmamızda multifokalitenin patolojik özelliklerini değerlendirmeyi amaçladık.

Gereç-Yöntem
Hastanemiz Genel Cerrahi Kliniğinde Ocak 2015- Ocak 2017 tarihleri arasında papiller tiroid kanseri nedeniyle total tiroidektomi yapılan 305 hasta retrospektif olarak değerlendirildi. Hastalar multifokal ve unifokal tiroid papiller kanser şeklinde iki gruba ayrıldı. Her iki grupta mikropapiller ve papiller kanserler değerlendirildi. Unifokal grupta tümör çapı 10 mm altında olan hastalar mikropapiller olarak değerlendirildi. Multifokal grupta ise tümör çapı hiçbir odakta 10 mm ve üzerinde olmayan hastalar mikropapiller olarak kabul edildi. Gruplar yaş, cins, ekstratiroidal yayılım, lenf nodu pozitifliği, tiroid kapsül invazyonu, ince iğne aspirasyon biyopsisinin(iiab) maligniteyi doğru saptaması, lenfovasküler invazyon varlığı ve preoperatif ultrasonografinin maligniteyi saptama doğruluğu açısından karşılaştırıldı.

Bulgular
Multifokal tümör olan 165 hastanın (%54.0) 47'si (%28.4) mikropapiller karsinomdu. Unifokal tümörü olan 140 hastada bu oran %40.7 (57 hasta) bulundu. Her iki grubun mikroppiller ve makropapiller karsinom olan grupları karşılaştırıldığında, multifokal grubun mikropapiller tümör saptananlarında, unifokal grubun mikropapiller tümör saptananlarına göre erkek hasta sayısının fazla olduğu, ekstratiroid yayılımın, lenf nodu pozitifliğinin, tioid kapsül invazyonunun, lenfovasküler invazyon varlığının daha yüksek olduğu görüldü. Bu grupta aynı zamanda iiab'nin maligniteyi daha doğru saptadığı görüldü.

Grupların papiller tümör olanlarına bakıldığında ise multifokal grupta lenf nodu pozitifliğinin fazla olduğu, diğer parametrelede ise fark olmadığı saptandı.

Sonuç
Sonuç olarak multifokal tiroid karsinomlarının mikropapiller olma ihtimali daha düşüktür. Tiroid multifokal mikropapiller karsinomlar, unifokal mikropapiller karsinomlara göre patolojik özellikleri daha agresif tümörlerdir. Papiller tiroid kanserlerinde unifokal ve multifokal olanları arasında patolojik özellikler açısından fark yoktur ancak multifokal olan papiller karsinomlarda santral boyun diseksiyonu değerlendirilmelidir.

P-035
Multisentrik Yerleşimli Tiroid Papiller Mikrokarsinomları

Erdinç Kamer, Emine Özlem Gür, Melek Gökova, Serkan Karaıslı, Fatma Tatar, Hüdai Genç, Mehmet Hacıyanlı
İzmir Katip Çelebi Üniversitesi, Atatürk Eğitim ve Araştırma Hastanesi, Genel Cerrahi Kliniği, İzmir

Amaç
Papiller tiroid kanserleri tiroid kanserlerinin %85'ini oluşturmaktadır. Tümör çapı <=10mm olan papiller tiroid kanserleri "papiller mikrokarsinom" olarak adlandırılmaktadır.Tiroid kanserlerinin aynı tiroid lobunda ya da iki lob içerisinde birden fazla yerde bulunmasına "multisentrisite" olarak tanımlanmaktadır. Bu çalışmamızda kliniğimizde TPM tanısı almış olan hastaların özelliklerini ve multisentrisite oranlarını sunmayı amaçladık.

Gereç-Yöntem
Ocak 2013- Aralık 2016 tarihleri arasında İzmir Katip Çelebi Üniversitesi Atatürk Eğitim ve Araştırma Hastanesi, Genel Cerrahi Kliniği'nde çeşitli nedenlerle tiroidektomi uygulanan ve patolojisi TPM olarak raporlanan hastaların dosyaları retrospektif olarak incelendi.

Bulgular
Çeşitli nedenler ile tiroidektomi uygulanan hastalarımızın 355'inde papiller tiroid karsinomu saptandı. Bu hastaların 114'ünde (%32.1) multisentirik TPM bulundu. Multisentrik TPM olgularının 18'i erkek (%15.8), 96'sı kadın (%84.2), yaş ortalaması 52±2.6 yıl (aralık: 17-72 yıl) idi. Hastaların 64'inde (%56.1) multisentrisite 2 odakta, 28'inde (%24.6) 3 odakta, 11'inde (%9.6) 4 odakta, 3'ünde (%2.6) 5 odakta, 3'ünde (%2.6) 6 odakta, 1'inde (%0.9) 7 odakta, 2'sinde (%1.8) 9 odakta, 1'inde (%0.9) 11 odakta ve 1'inde (%0.9) 13 odakta saptandı. Hastaların 42'sinde (%36.8) tiroid papiller karsinom ile multisentrik TPM birlikteliği mevcuttu. Tümör çapı 1mm ile 10mm arasında değişmekte idi. Multisentrisite sadece 19 (%16.7) hastada sağ lobda, 12 (%10.5) hastada sol lobda ve 83(%72.8) hastada bilateral idi. Hastaların tümüne bilateral total tiroidektomi ya da tamamlama tiroidektomisi uygulandı.

Sonuçlar
TPM da multisentrisite aynı lob içerisinde ya da her iki lobda birden fazla tümör bulunması durumudur.Yapılan çalışmalar papiller mikrokarsinomda multisentrisite oranının %9,5-%24,9 arasında değiştiğini göstermiştir. Bizim çalışmamızda bu oran %32.1 idi. TPM tanısı preoperatif dönemde oldukça zor konulmaktadır. Çoğunlukla insidental olarak ameliyat sonrası piyesin patolojik incelemesi ile konulmaktadır. Ayrıca frozen kesit incelemelerinin yüksek yanlış negatiflik oranları nedeniyle cerrahiye ek bir yarar sağlamayacağı da bilinmektedir. Bu yüzden preoperatif dönemde görüntüleme yöntemlerinin konusunda uzmanlaşmış radyologlar tarafından yapılması ve usulüne uygun cerrahinin uygulanması önemlidir. Papiller mikrokarsinomdaki multisentrisite oranının yüksekliği cerrahi tedavinin belirlenmesi aşamasında mutlaka göz önünde bulundurulması gerektiği kanaatindeyiz.

P-036
Tiroid Papiler Karsinomlu Hastalarda Tanı ile Tedavi Arasındaki Sürenin Değerlendirilmesi

Erdinç Kamer, Mehmet Hacıyanlı, Coşkun Onak, Melek Gökova, Fatma Tatar, Hüdai Genç
İzmir Katip Çelebi Üniversitesi, Atatürk Eğitim ve Araştırma Hastanesi, Genel Cerrahi Kliniği, İzmir

Amaç
Tiroid kanserleri bütün kanserler içinde yaklaşık % 1 oranında görülmekte olup, özellikle kadınlarda son yıllarda artış göstermektedir. Papiller tiroid kanseri (PTK) en sık görülen tip olup, tiroid kanserlerinin yaklaşık % 80'nini oluşturur. Tanı konulduktan sonra tanı ile tedavi arasındaki süre değişken olabilmektedir. Biz bu çalışmamızda kesin tiroid papiller kanseri tanısı almış hastalarımızın tedavilerine kadar geçen süreyi tespit etmek amacıyla gerçekleştirdik.

Yöntem-Gereçler
Ocak 2015- Aralık 2016 tarihleri arasında İzmir Katip Çelebi Üniversitesi Atatürk Eğitim ve Araştırma Hastanesi, Genel Cerrahi Kliniği'nde İİAB ile malign tanısı almış ve "tiroid papiller karsinom" tanısıyla opere edilen hastaların dosyaları retrospektif olarak incelendi. Hastaların demografik özellikleri, ilk tanı ve ameliyat zamanları kaydedildi. İİAB'si dış merkezde yapılan hastalar, ilk cerrahisi dış merkezde olup tamamlama cerrahisi hastanemizde yapılan hastalar, İİAB sonucu foliküler neoplazi ya da malignite için kuşkulu olan hastalar, tiroid papiller karsinom dışı patolojisi olan hastalar çalışma dışı bırakıldı. İlk tanı zamanı, İİAB sonucunun sisteme düştüğü tarih alındı.

Bulgular
Tiroid papiller karsinom tanısı ve cerrahisi hastanemizde yapılan 65 hastanın 12'si erkek, 53'ü kadın, yaş ortalaması 46 ± 3.02 yıl idi. Hastaların tanı zamanı ile cerrahi arasında geçen süre ortalama 36 ± 3.3 gün (aralık 4-87 gün) idi. Hastalardaki geçen sürenin dağılımı 30'unda $<=30$ gün, 35'inde ise >30 gün idi.

Sonuçlar
Boyun kanserlerinde (tiroid tümörleri dahil) gecikme ile ilgili veriler sınırlıdır. Bu gecikme, daha agresif kanser türlerine (akciğer, göğüs, gastrointestinal) olan hastalar üzerinde etkili olabilse de, PTK açısından o kadar agresif bir duruma yol açmamaktadır. Yine de tıbbi ve yasal olarak gecikmenin olmaması istenilen bir durumdur. Sisteme düşen patoloji raporları ancak hastanın polikliniğe başvurup sonucu aldığı zaman doktoru tarafından öğrenilmektedir. Bu da tanı ile cerrahi arasında geçen sürenin uzamasına neden olmaktadır. Aksi halde malign vakaların bu kadar bekletilmesi söz konusu olamaz. Bu sürenin kısaltılması açısından sisteme uyarı butonları konularak patologlar tarafından malignite saptanan hastaların en kısa sürede primer doktorunun haberdar edilmesi konusunda gerekli önlem ve girişimlerin yapılması, tanı ile cerrahi arasındaki süreyi oldukça kısaltacağı kanaatindeyiz.

P-038
Paratiroid Cerrahisindeki Başarısızlık Sebeplerimiz

Gülşah Elbüken[1], Makbule Begüm Balkan[2], Sayid Shafi Zuhur[1], Ufuk Coşkunkan[2], Sibel Özkan Gürdal[2]
[1]Namık Kemal Üniversitesi Tıp Fakültesi, İç Hastalıkları Anabilim Dalı, Endokrinoloji ve Metabolizma Hastalıkları Billim Dalı, Tekirdağ
[2]Namık Kemal Üniversitesi Tıp Fakültesi, Genel Cerrahi Anabilim Dalı, Tekirdağ

Amaç
Primer hiperparatiroidi (PHPT)'nin tedavisi, fazla çalışan paratiroid adenomu/adenomlarının veya hiperplazik paratiroid bezlerinin cerrahi olarak çıkarılması ile mümkündür. Görüntüleme yöntemleri ile adenom/adenomların tespit edilmesi cerrahi başarıyı arttırmaktadır. Ancak, cerrahi sonrasında hiperparatiroidi düzeltilemeyebilir. Paratiroid bez hiperplazisi, ektopik paratiroid adenomları gibi PHPT durumlarında veya sekonder hiperparatiroidi (SHPT) ve familyal hipokalsiürik hiperkalsemi gibi PTH artışı ile seyreden durumlarda postoperatif (post-op) PTH yüksek bulunabilir. Genel Cerrahi Anabilim Dalı bünyesinde 18 ay içerisinde yapılan paratiroid cerrahisi verileri retrospektif olarak incelendi.

Hasta ve Yöntem
Paratiroid cerrahisi geçirmiş 38 hastanın 33'ü (%87) kadın, 5'i (%13) erkek olup; sırasıyla ortalama yaşları ve standart sapma (SS) değerleri 56.39 ± 9.8 ve 59 ± 12.5 idi ($p > 0.5$). Hastaların Ca, P, ALP,albumin PTH, 25(OH) vitamin D3 düzeyleri ölçüldü, serum (Ca) ve albümin değerleri kullanılarak preoperatif (pre-op) ve post-op düzeltilmiş Ca değerleri hesaplandı.

Bulgular
Post-op dönemde tüm hastaların PTH değerlerinde pre-op değerlerine göre düşüş izlendi, 35 hastada post-op Ca değerleri 10.5 mg'dl'nin altına düşerken 3 (2 kadın, 1 erkek) hastada Ca değerleri yüksek kaldı. Post-op Ca değerleri düşmemiş olan 3 hasta "cerrahi başarısızlık" olarak değerlendirildi. Pre-op görüntülemede yalnızca 1 hastanın (48 yaş, kadın) boyun USG ve paratiroid sintigrafisinde sağ alt paratiroid adenomunu işaret eden görüntüsü vardı ve post-op patoloji sonucu paratiroid adenomu olarak raporlandı. Görüntüleme bulgusu olmayan 2 hastanın post-op patoloji raporlarında adenom izlenmediği belirtildi. Her 3 hastanın da pre-op 25 (OH) D3 vitamin düzeyleri, kendilerinin post-op düzeylerinden düşüktü.

Tartışma
Paratiroid cerrahisi sonrası cerrahi başarısızlık çeşitli kaynaklarda, farklı oranlarda bildirilmektedir. Bizim serimizde cerrahi başarısızlık oranı 38'de 3 (%7.9) olarak bulundu. İki hastada pre-op görüntüleme ile adenom tespit edilememesi paratiroid adenomundan ziyade paratiroid bezlerde hiperplaziyi düşündürmektedir. Post-op PTH değerlerinin bir miktar düşmüş olması ve 25 (OH) D3 vitamin değerlerinin yüksek gözükmesi D vitamini replasmanı yapılmış olması ile açıklanabilir.

Sonuç
Pre-op görüntülemede paratiroid adenomu tespit edilemeyen hastalarda multidisipliner bir yaklaşımla "paratiroid hiperplazisi" de göz önünde tutularak cerrahi planlanmalıdır.

P-039
İnsidental İğsi Hücreli Anaplastik Tiroid Kanseri: Olgu sunumu

Necdet Derici[1], Güngör Üzüm[2], Fatih Dal[2], Hasan Ökmen[2], Meltem Küçük Yılmaz[2], Turgay Erginel[2], Serkan Sarı[2], Murat Güveli[3]
[1]*Özel Ataköy Hastanesi, Genel Cerrahi Kliniği, İstanbul*
[2]*Sağlık Bilimleri Üniversitesi, İstanbul Eğitim ve Araştırma Hastanesi, Genel Cerrahi Kliniği, İstanbul*
[3]*İstanbul Üniversitesi Onkoloji Enstitüsü, Klinik Onkoloji Anabilim Dalı, İstanbul*

Anaplastik tiroid kanseri (ATK) tüm tiroid kanserlerin %1'ini oluşturur. Etyolojide en sık P53 gen mutasyonu sorumlu tutulan, 6. dekattan sonra kadınlarda sık görülen, sürvi 6-12 ay olan tiroidin en agresif kanseridir. En önemli prognostik faktörleri; yaş, cinsiyet, tümör çapı, tümörün derecesi ve operabilitedir. ATK'de sıklıkla cerrahi, yüksek doz radyoterapi ve kemoterapinin bir arada verildiği kombine tedaviler uygulanmaktadır. Bizde multinodüler guatr(MNG) tanısıyla 2 yıl önce opere edilen; insidental olarak iğsi hücreli ATK tanısı konan 2 yıl takip sonrası lokal nüks nedeniyle reopere edilen

41 yaşında erkek hastayı literatür ışığında sunuyoruz.

P-040
Noninvaziv Anaplastik Tiroid Kanseri. Nadir Bir Olgu

Halis Bağ, Yasin Peker, Haldun Kar, Necat Cin, Fatma Tatar
Katip Çelebi Üniversitesi, Atatürk Eğitim Araştırma Hastanesi, Genel Cerrahi Kliniği, İzmir

Anaplastik Tiroid Kanserleri (ATK) nadir görülür. Ortalama yaşam süreleri aylarla ifade edilir. Tümörün rezektabl olduğu hastalarda cerrahinin yaşam süresine katkısı sınırlıdır. Bununla birlikte cerrahi olarak çıkarılabilen Noninvaziv Anaplastik Tiroid Kanserleri (NATK) tüm dünyada birkaç olguda bildirilmiştir. Bu hastalar sağ kalım süreleri ile farklı bir hasta gurubu olmaya adaydır.

Boyunda kitle ve solunum sıkıntısı nedeniyle polikliniğe başvuran 55 yaşında bayan hastanın muayenesinde tiroid her iki lob palpabl ve sağda dev nodül mevcuttu. Hastanın hikayesinde 7 yıl önce şikayetlerinin başladığı ve o dönem yapılan tiroid ultrasonunda, tiroid sağ lobda 6*5 cm lik nodül, sağda intratorasik uzanım ve her iki lobda multipl nodüller mevcuttu. Servikalde patolojik naturde lenf nodu saptanmamıştı. Yapılan iiab sonucu önemi belirsiz folliküler lezyon olarak gelmişti. Hastaya operasyon önerilmişti. Ancak hastanın bu süreçte takipten çıktığı görülmüştü. Hastanın yeniden yapılan tetkiklerinde ötiroid olduğu saptandı. Kulak Burun Boğaz bakısında kord vokaller olağandı. Hastaya operasyon kararı alınıp total tiroidektomi uygulandı. Problemi olmayan hasta postop 2. gün taburcu edildi. Patoloji değerlendirmesinde; NATK (tiroid sağ lob), tümörün tamamının kapsüllü olduğu, kapsül invazyonu olmadığı ve tümör çapının 7,5x5,5 cm olup tek odakta olduğu belirtildi.

Patoloji sonucunun NATK olarak gelmesi üzerine hastaya tarama tetkikleri yapıldı. Boyun ultrasonu, toraks ve batın tomografisinde patolojik bulgu saptanmadı. Endokrinoloji ve Tıbbi Onkoloji ile yapılan konsultasyonlar neticesinde hasta ek tedavisiz izleme alındı. NATK, ATKdan farklı biyolojik davranış göstermektedir. Yıllarca takip edilen hastalar mevcuttur.

American Thyroid Association 2015 (ATA) klavuzunda bu hasta gurubu ile ilgili bir açıklama yoktur. Yapılan olgu bildirimleri ile NATK tanılı hastaların ait oldukları hasta gurupları ve tedavi protokolleri daha net belirlenebilecektir.

P-041
Kord Vokal Paralizisi Yapan, Lokorejyonel İnvazyonlu, İnfiltratif Papiller Tiroid Karsinomu Olgusu

Hüseyin Cahit Yalçın[1], Yusuf Yücel[1], Orhan Gözeneli[1], Faik Tatlı[1], Mehmet Kaplan[2], Ali Uzunköy[1]
[1]Harran Üniversitesi, Tıp Fakültesi, Genel Cerrahi Anabilim Dalı, Şanlıurfa
[2]Bahçeşehir Üniversitesi, Genel Cerrahi Anabilim Dalı, İstanbul

Amaç
Endokrin sistem malignitelerinin % 90'nını tiroid karsinomları (TK) oluşturur. "Tiroid sağ lobunu tutan, ekstratroideal lokorejyonel invazyon göstererek, sağ kord vokal paralizisine yol açan, "infiltratif papiller tiroid karsinomu (PTK)"tanısıyle,"bilateral total tiroidektomi (BTT)+ bilateral servikal lenf nodu diseksiyonu(SLND)"uyguladığımız, 52 yaşındaki erkek hastamızı değerlendirmeyi amaçladık.

Gereç-Yöntem
Olgumuzun klinik özellikleri, operasyon sonuçları gözden geçirilip, literatürle karşılaştırıldı.

Bulgular
Hastamızda (C.D.), 1 yıldır ses kısıklığı, sağ tiroidte ağrılı nodül vardı. Biokimya, hemogram, TSH, FT3, FT4, parathormon değerleri normaldi. USG ve MRI'da tiroid sağ lopta 28*26 mm.lik heterojen, hipoekoik nodüller, İ.İ.A.B'de"atipik hücreler"görüldü. 09.02.2017'deki ameliyatında: sağ tiroid lobu orta-alt bölümünü tutan, 4*3 cm.lik, malign karakterli nodül gözlendi, monitorizasyonda sağ RLS'de aktivasyon sinyali alınmadı, sol RLS korundu. Sağ parajuguler LN frozen sonucu PTK metastazıydı. "BTT+bilateral santral-selektif (VII.,sağda III.-IV.zon) SLND, trakeostomi+sağ tüp torakostomi"uygulandı. Patoloji sonucu:"infiltratif PTK,tümör boyutu 3,8 cm; kapsüle ve çevreye invazyon(+),servikal 2 LN'da PTK metastazı,14 reaktif LN".

Sonuç
TK'nin %90-95'i, papiller, foliküler, Hurthle hücreli, iyi prognozlu-diferansiye karsinomlardır. PTK, 30-40'lı yaşlarda, kadınlarda 2 kat fazladır. SLNM, tanıda%40 sıklıktadır. İnfiltratifse, lokorejyonel invazyon görülür,uzak metastazlar nadirdir. P53, BRAF V600E mutasyonlarında, tümör agresiftir. Tanıda USG, BT, MRI, İ.İ.A.B.,frozen önemlidir. Yüksek risklilerde/bilateral tümörlerde ve tümör boyutu>1 cm ise: "near/BTT,uni/bilateral, selektif/ profilaktik/terapötik SLND" yapılır. Düşük risklilerde ve tümör boyutu<1cm ise, lobektomi önerilmektedir. Nüks/metastazların araştırılmasında, USG,CT/MRI, serum tiroglobulin(TG), anti-TG,tüm vücut iyot taraması, kemik sintigrafisi, PET/CT yapılır. Adjuvan RAI tedavisi, olguya göre,multidisipliner yaklaşımla uygulanmalıdır. Hastamızda sağ kord vokal paralizisi, sağ tiroid lobundaki nodül, İ.İ.A.B.'de atipik hücreler olması, USG ve MRI'daki şüpheli bulgular, TK için anlamlıydı. Frozende sağ parajuguler LN metastazı belirlenince, "BTT+ bilateral santral kompartmanda (VI. ve VII.), sağda III. ve IV. zonlarda SLND"uygulandı. VII. bölgeden de 1 adet metastatik LN çıkarıldı. Aynı seansta KBB uzmanınca kord vokaldeki nodül eksize edildi,ayrıca zorlu entübasyona bağlı aşırı lokal ödem ve yetersiz trakeal aspirasyona bağlı hipoventilasyon nedeniyle trakeostomi+sağ tüp torakostomi yapıldı. Postoperatif kalsiyum ve parathormon seviyeleri normaldi. Sağda gelişen pnömotoraks ve hafif mediastinal amfizem kısa sürede düzeldi. Hasta RAI için yönlendirildi. Sonuç olarak, ses kısıklığı/disfoni, invaziv TK'inden kaynaklanabilir. Erken-doğru tanı ve tedavi yapılmazsa, PTK lokorejyonel invazyonla, morbidite/ mortalitede ve tedavi maliyetinde ciddi artışlara neden olabilir. Yaş ve tümör boyutu arttıkça PTK'de prognoz kötüleşmektedir. Cerrahi tedavisinde unilateral/bilateral tiroidektomi, profilaktik/terapötik SLND tartışmaları devam etmektedir. Multidisipliner/kişiselleştirilmiş yaklaşım, tiroid hormon replasmanıyle TSH süpresyonu, uygun olgularda adjuvan RAI tedavisi önerilmektedir.

P-043
Renal Metastaz ile Ortaya Çıkan Tiroid Papiller Karsinom Hurtle Hücreli Varyant Tedavi Yaklaşımımız

İbrahim Tayfun Şahiner[1], Ferit Kerim Küçükler[2], Mesut Bala[1], Musa Ekici[3], Mehmet Murat Baykam[3], Güven Güney[4], Betül Bozkurt[1]
[1]*Hitit Üniversitesi, Tıp Fakültesi, Genel Cerrahi Ana Bilim Dalı, Çorum*
[2]*Hitit Üniversitesi, Tıp Fakültesi, İç Hastalıkları Ana Bilim Dalı, Çorum*
[3]*Hitit Üniversitesi, Tıp Fakültesi, Üroloji Ana Bilim Dalı, Çorum*
[4]*Hitit Üniversitesi, Tıp Fakültesi, Patoloji Ana Bilim Dalı, Çorum*

Amaç
Sağ böbrekte 9 cm'lik kitle nedeni ile araştırılırken primer odak olarak tiroid papiller karsinom hurtle hücreli varyant tespit edilen hastasının tedavi yönetimi ile ilgili deneyimi paylaşmak

Olgu
60 yaşında kadın hasta bilinen ek hastalık öyküsü yok. Sağlık Bakanlığı Hitit Üniversitesi Tıp Fakültesi Erol Olçok Eğitim ve Araştırma Hastanesine nefes darlığı ve karın ağrısı şikayeti ile başvurdu. Hastanın yapılan değerlendirilmesinde tiroid sol lobda yaklaşık 2 cm'lik nodül, sağ böbrekte yaklaşık 9 cm'lik kitle ve akciğerde yaygın metastatik görünüm saptandı. Hastanın tiroid sol lobdaki nodülden ve sağ böbrekteki kitleden ince iğne aspirasyon biyopsisi yapıldı. Patoloji raporu tiroid papiller karsinom hurtle hücreli varyant olarak bulundu. Böbrekteki kitlede tiroid metastazı olarak raporlandı. Hastanın yapılan incelemelerinde tiroid santral bölgede metastaz ile uyumlu lenfadenopati yoktu fakat akciğerlerinde yaygın metastazlar saptandı. Hasta konseyde değerlendirildikten sonra ameliyat kararı alındı. Gerekli preoperatif hazırlıklar tamamlandıktan sonra hastaya eş zamanlı bilateral total tiroidektomi ve sağ radikal nefrektomi ameliyatı yapıldı. Santral bölgede metastatik lenfadenopati saptanmadığı için lenf nodu diseksiyonu yapılmadı. Patoloji incelemesinde papiller tiroid karsinom, hurtle hücreli varyant, tiroid sol lob içerisinde 1.2 cm'lik tümör odağı ve sağ böbrekte 8.5 cm'lik metastazı tespit edildi: Postoperatif takiplerinde problem olmayan hasta şifa ile taburcu edildi.

Sonuç
Tiroid papiller karsinom yayılım olarak lenfovasküler yolu izlerken, hurtle hücreli varyant hematojen yayılım yapmaktadır. Gecikmiş olgularda yaygın metastazlar yapabilir. Bu olguda hastanın akciğerlerde yaygın metastazı mevcut olup, böbrekte yaklaşık 9 cm'lik metastatik kitle oluşumuna kadar ilerleyebilir. Hastalar bu olguda olduğu gibi çoğu zaman metastazları nedeniyle tanı alabilir. Tiroid malignensilerinin hematojen yayılım nedeniyle bir çok kez metastatik bulguları ile klinik başvuru yaparak karşımıza çıkabileceği akılda tutulmalıdır.

P-044
Paratiroid Cerrahisinde Preoperatif Görüntülemenin Önemi, Tek Merkez Deneyimi

İbrahim Tayfun Şahiner, Mesut Bala, Betül Bozkurt
Hitit Üniversitesi, Tıp Fakültesi, Genel Cerrahi Ana Bilim Dalı, Çorum

Amaç
Hiperparatiroidi ile başvuran ve ameliyat planlanan hastalarda, lokalizasyonun,cerrahi teknikler ve sonuçlarının değerlendirilmesi amaçlanmıştır.

Gereç-Yöntem
Kliniğimizde Ocak 2014 – Ocak 2017 tarihleri arasında ameliyatı gerçekleştirilen 45 hiperparatiroidi hastası retrospektif olarak değerlendirildi. Demografik bilgileri, ameliyat öncesi ve sonrası biyokimyasal değerleri, lokalizasyon için yapılan radyolojik ve sintigrafik değerlendirmeler kaydedildi. Ameliyat tekniği, frozen sonucu ve patolojik değerlendirmeleri irdelendi.

Bulgular
Toplam 45 hastanın ortalama yaşı 55 (28-84), cinsiyet dağılımı ise %67 (n:31) kadın, %33 (n:14) olarak bulundu. Hastaların 37'si primer hiperparatiroidi, 8'i ise sekonder hiperparatiroidi hastasıydı. Kliniğe ilk başvuruları olarak asemptomatik hiperkalsemi ağırlıkta (%66,7) idi. Tüm hastalara boyun ultrasonografisi yapıldı. 38 hastada (%82,6) lokalizasyonun doğru olduğu görülürken, 2 hastada (%4,4) yanlış lokalizasyon, 5 (%13) hastada ise lezyonun lokalize edilemediği görüldü. Sintigrafi ile %91,3 (n:41) hastaya lokalizasyon yapıldı. Bir hastada lokalizasyon tarifinin cerrahi ile uyumsuz olduğu görüldü. Cerrahi olarak %60,9 (n:28) hastaya açık minimal invazif paratiroidektomi, %26,1 (n:12) hastaya tiroidektomi + paratiroidektomi %13 (n:5) hastaya ise paratiroidektomi + boyun eksplorasyonu uygulandı. Bir hastada paratiroid adenomu bulunamadı. Postoperatif detaylı araştırmada mediasten yerleşimli olduğu görüldü. Patoloji sonuçlarında % 60,9 (n:28) hasta paratiroid adenomu, %23,9 (n:11) hasta paratiroid hiperplazisi 6 hastada ise paratiroid adenomuna ek olarak tiroid papiller karsinom tespit edildi. Hastaların kliniğe ilk başvuru nedenlerinde primer hiperparatiroidi de önceliğin tarama sonrası tespit edilen asemptomatik hiperkalsemi olduğu görüldü. Patoloji değerlendirmesinde primer hiperparatiroidi hastalarının çoğunluğu paratiroid adenomu, sekonder hiperparatiroidi olan hastaların tamamı paratiroid hiperplazi olarak rapor edildi. Cerrahi tekniğin minimal invaziv cerrahiye doğru olması nedeniyle ameliyat öncesi lokalizasyonun öneminin arttığı gözlendi.

Sonuç
Paratiroid sintigrafisi ve servikal ultrasonografi her ikisinin tek tek veya birlikte değerlendirmesi lokalizasyon için büyük oranda yeterli olduğu sonucuna ulaşıldı. Sekonder hiperparatiroidi hastalarında Spect BT/sintigrafisinin yeterli lokalizasyonu yapamadığı durumlarda diğer görüntüleme tetkiklerinden faydalanılarak ameliyat yapılması ve tüm paratiroid dokularının çıkarılması sağlanmalıdır.

P-046
Nonfonksiyonel Nonmetastatik Dev Adrenokortikal Karsinom: Bir Olgu Sunumu

İsmail Alper Tarım, Murat Derebey, Kağan Karabulut, Can Akgün, Mahmut Arif Yüksek, Gökhan Selçuk Özbalcı, Bahadır Bülent Güngör, Mahmut Başoğlu
Ondokuz Mayıs Üniversitesi, Tıp Fakültesi, Genel Cerrahi Ana Bilim Dalı, Samsun

Amaç
Adrenokortikal karsinomlar (AKK) nadir görülen ve agresif seyreden tümörlerdir. Fonksiyonel olmayan tümörler kitle basısı, çevre organ tutulumu veya metastazlara bağlı geç dönem bulgularıyla tanı alırlar.

Olgu
42 yaşında erkek hasta, karın sol üst kısmında ağrı şikayetiyle kliniğimize başvurdu. Hastanın abdomen ultrasonunda karın sol üst kadranda retroperitoneal kitle görülmesi üzerine hastaya torakoabdominal MR çekildi. MR'da batın sol yarısında retroperitonda 206x116x226 mm boyutunda, içerisinde hemorajik ve kistik nekrotik alanlar bulunan kapsüllü, iyi sınırlı solid kitle izlendi. Retroperitoneal leiomyosarkom ya da AKK olabileceği düşünüldü (Şekil 1). Metastatik lezyon izlenmedi. Serum aldosteron, potasyum, renin, ACTH düzeyleri normal olan hastaya yapılan deksametazon supresyon testi ve 24 saatlik üriner metanefrin seviyeleri normal sınırlardaydı. Ameliyatta sol üst kadranı dolduran, abdominal aorta boyunca iliak bifurkasyona kadar devam eden, sol böbreği pelvise doğru yaylandıran, kolon mezosuna yapışık, dev kitle rezeke edildi (Resim 1). Patolojik inceleme sol adrenal kaynaklı 23x19x12 cm boyutlarında 2.5 kg ağırlığında, yüksek grade AKK olarak raporlandı. Metastatik lenf nodu yoktu. Ayrıca immünhistokimyasal olarak sinaptofizin ve MART-1 pozitif; inhibin zayıf pozitif; kalretinin, kromogranin, tirozinhidroksilaz, P53 negatifti. Ki-67 yüzdesi %12-15 olarak belirlendi. Daha sonra çekilen PET-CT'de herhangi bir metastatik odak izlenmedi. Hastaya mitotan tedavisi başlandı.

Sonuç
Nonfonksiyonel AKK tanı anında genellikle lokal ileri evrede veya metastatik olurlar (1). Beş yıllık sağ kalım %16-44 olarak bildirilmiştir (2). Tümör çapı büyük olmakla birlikte nadiren 20 cm üzerine çıkmaktadır. Bizim vakamızın tümör çapı 23 cm ölçülmüştür. Nonfonksiyel dev AKK olmasına rağmen çevre doku invazyonu metastaz görülmemiştir. Bu da bizi prognoz açısından umutlandırmaktadır.

P-047
MEN-1 Tanılı Primer Hiperparatiroidi Hastalarında Subtotal Paratiroidektomi Sonuçlarımız

İsmail Alper Tarım[1], Hamza Çınar[2], Murat Derebey[1], Gökhan Selçuk Özbalcı[1], Mahmut Başoğlu[1], Cafer Polat[1]
[1]Ondokuz Mayıs Üniversitesi, Tıp Fakültesi, Genel Cerrahi Ana Bilim Dalı, Samsun
[2]Ordu Üniversitesi, Tıp Fakültesi, Genel Cerrahi Ana Bilim Dalı, Ordu

Amaç
Primer Hiperparatiroidi (PHPT) olgularının çoğu sporadik olmakla birlikte bir dizi kalıtımsal bozuklukla birlikte olabilir. MEN-1; hiperparatiroidizm, hipofiz adenomu ve pankreatik nöroendokrin tümörler ile kendini gösteren otozomal dominant bir hastalıktır. Amacımız subtotal paratiroidektomi uyguladığımız MEN-1 tanılı olgularımızın sonuçlarını irdelemek.

Gereç-Yöntem
Bu çalışmada 2009 - 2016 yılları arasında Ondokuz Mayıs Üniversitesi Tıp Fakültesi Hastanesi Genel Cerrahi Kliniğinde, aynı ekip tarafından, subtotal paratiroidektomi ile birlikte servikal timektomi uygulanmış MEN-1 tanılı PHPT olan 6 olgu retrospektif olarak incelendi.

Bulgular
MEN-1 tanılı 6 olgunun 3'ü erkek(%50) diğer 3'ü kadın(%50) iken yaş ortalaması 45.5(26-66) idi. 4 olguda aile öyküsü varken 2 olguda bilinen aile öyküsü yoktu. Olguların 2'sinde hipofiz adenomu, birinde insulinoma, birisinde ise duodenal NET ve menengiomun PHPT'ye eşlik ettiği görüldü. 3(%50) olguda ürolitiazis öyküsü vardı. Daha önce hiçbir olgu boyun bölgesinden cerrahi geçirmemişti. Olguların tamamına subtotal paratiroidektomi ile birlikte servikal timektomi uygulanmıştı. Bir olguya subtotal paratiroidektomiye ek olarak total tiroidektomide uygulanmıştı. Postoperatif olarak ortalama takip süresi 40.6 ay (12-55 ay) olarak bulundu. Patoloji sonuçlarında 5(%83)olguda paratiroid hiperplazisi 1(%17) olguda ise paratiroid adenom olduğu görüldü. Postoperatif olarak 3 (%50) olguda geçici hipokalsemi olduğu görüldü. Postop takiplerinde olgularının hiçbirinde persistan hiperparatiroidi veya hiperkalsemiye rastlanmadı.

Sonuç
PHPT hastalarda MEN-1 çok nadir görülür. MEN-1 olgularda hiperparatiroidizmin tekrarlama riski yüksektir. Bu yüzden cerrahi tedavi olarak subtotal yada total paratiroidektomi+ ototransplantasyon önerilmektedir (1). Kliniğimizde bu olgulara subtotal paratiroidektomi ile birlikte servikal timektomi yöntemi başarıyla uygulanmaktadır. Bizim serimizdeki hiçbir olguda persistan hiperparatiroidi gelişmemiştir.

P-048
Hipervasküler Adrenal Kitlelerde Ameliyat Öncesi Adrenal Arter Embolizasyonu

İsmail Cem Sormaz[1], Fatih Tunca[1], Arzu Poyanlı[2], Yasemin Giles Şenyürek[1]
[1]İstanbul Üniversitesi, İstanbul Tıp Fakültesi, Genel Cerrahi Anabilim Dalı, İstanbul
[2]İstanbul Üniversitesi, İstanbul Tıp Fakültesi, Radyoloji Anabilim Dalı, İstanbul

Amaç
Bu çalışmamızda hipervasküler adrenal kitle nedeniyle ameliyat öncesi TAE uygulanan üç hastanın pre-ve peroperatif cerrahi ve hemodinamik sonuçlarını vermeyi amaçladık.

Gereç-Yöntem
Ameliyat öncesi TAE uygulanan 3 hasta çalışmaya alındı. Tüm hastalara ameliyattan 24 saat önce yoğun bakım şartları sağlanarak DSA uygulandı. Aortografi sonrası inferior frenik ve renal arterler kanüle edilerek görüntüler alındı. Ardından superior, medial ve inferior adrenal arterlere selektif kateterizasyonu yapılarak dominant besleyici arterler emilemeyen kalıcı embolizan ajanlarla embolize edildi. İşlem sonrası tüm hastalar yoğun bakım ünitesinde takip edildi.

Bulgular
1. Hasta: Feokromasitoma nedeniyle ameliyatı planlanan hastanın ameliyat öncesi hazırlıkları yapıldıktan sonra MR'da görülen 8 cm'lik hipervasküler kitleye DSA altında embolizasyon uygulandı. Aort ve sağ renal arterden kaynaklanan dallar embolize edildi. Gerekli premedikasyona rağmen işlem esnasında sodium-nitropurisid ile kontrol altına alınabilen hipertansif atak ve taşikardi gelişti. Bunun dışında işlem esnasında, sonrasında ve ameliyat esnasında herhangi bir komplikasyon gelişmedi.
2. hasta: Sağ taraf yerleşimli adrenokortikal kanser tanısı ile ameliyata alınan 24 yaşında bir kadın hastaydı. Diseksiyon sırasında karaciğer ile kitle arasında çok miktarda geniş çaplı parazitik frajil venler saptandı ve diseksiyona devam etmenin riskli olacağı düşünüldü. TAE sonrası girişim planlandı. Bir ay sonra DSA altında sağ renal polar arter ve inferior frenik arterden beslenen kitleye TAE uygulandı. Reeksplorasyonda parazitik venlerin kalibrasyonlarının azaldığı görüldü ve peroperatif transfüzyon ihtiyacı olmadan kitle çıkarıldı.
3. hasta: Ameliyat öncesi görüntümelerinde özellikle venöz kollateraller açısından zengin 17 cm'lik kitlesi saptanan hastaya çekilen DSA'da kitlenin esas olarak inferior frenik arterden beslendiği saptandı ve mikrokataterlerle embolize edildi. Eksplorasyonda, ameliyat öncesi yapılan görüntülemelerle kıyaslandığında venöz damarların çaplarının küçüldüğü saptandı. Ameliyat esnasında major bir kanama saptanmadı.

Sonuç
TAE hipervasküler adrenal kitlelerin ameliyat esnasında diseksiyonunu kolaylaştıran ve major kan kaybı olmadan kitlenin çıkarılmasına yardımcı bir metoddur. Ayrıca hipervasküler büyük çaplı feokromasitomalı hastalarda ameliyat sırasında kan kaybını azaltmanın yanısıra peroperatif kan basıncı kontrolünü sağlamak içinde kullanılabilir.

P-049
Rektum Adenokarsinomunun Tiroid Bezine Metastazı

Kamil Erözkan, Osman Bozbıyık, Tayfun Yoldaş, Murat Özdemir, Özer Makay, Mustafa Ali Korkut
Ege Üniversitesi, Genel Cerrahi Anabilim Dalı, İzmir

Amaç
Kolorektal kanser hastalarında tiroid bezine metastaz insidansı çok nadirdir. Kolonrektal kanserler genellikle hematojen bir şekilde karaciğer ve akciğerlere yayılır, nadiren veya ileri hastalık durumunda da beyin ve kemik tutulumu olabilir. Ekstratiroidal primer kanserlerden, tiroid bezine metastazlar da nadir olarak gözlemlenir. Her iki durumun da seyrek olması sebebiyle, biz de kliniğimizde tespit ettiğimiz vakayı sunmayı amaçladık.

Olgu
61 yaşında kadın hastamızda, kolonoskopi ile rektum onuncu santimetrede ülserovejetan kitle tespit edilip, alınan biyopsi materyalinin histopatolojik incelemesinde adenokarsinom saptandı. Bilgisayarlı tomografi ile herhangi bir uzak metastazın olmadığı teyit edilen hasta, neoadjuvan kemoradyoterapiye yönlendirildi. Onkolojik tedavi sonrası, 2015 Şubat ayında "aşağı anterior rezeksiyon ve loop ileostomi" uygulandı. Adjuvan olarak oxaliplatin ve kapasitabin tedavisi uygulanan ve takipteki pozitron emisyon tomografisi/bilgisayarlı tomografide (PET/BT), karaciğer segment 1 ve segment 5'de dörder santimetrelik metastazları saptanan hastaya Eylül 2015'te "loop ileostomi kapatılması ve karaciğer metastazektomisi" uygulandı. Adjuvan kemoterapsine oxaliplatin ve bevacizumab ile devam edilen hastanın takibindeki PET/BT'sinde, tiroid bezi sol lobunda hipermetabolik odak saptandı. Ötiroid saptanan, kalsitonin değeri normal olan ve boyun ultrasonografisinde patolojik görünümlü lenfadenopati saptanmayan hastaya, ince iğne aspirasyon biyopsisi uygulandı. Biyopsi materyalinin immünohistokimyasal incelenmesi sonucu "malign sitoloji, immunsitokimyasal bulgular tiroid bezinde rektum adenokarsinom metastazını destekler nitelikte" olarak raporlandı ve operasyon kararı alındı. Hastaya total tiroidektomi uygulandı. Hasta postoperatif birinci günde levotiroksin replasmanı başlanılarak komplikasyonsuz olarak taburcu edildi. Operasyon materyalinin histopatolojik incelemesinde sol lobda 17 milimetre çapında adenokarsinom metastazı ile uyumlu tümör saptandı. Hastamızın adjuvan kemoterapisi ve takipleri sorunsuz devam etmektedir.

Sonuç
Tiroid bezine tümör metastazı çok seyrek olmakla birlikte, malignite öyküsü olan bir hastada yeni gelişen bir tiroid bulgusu ile karşılaşıldığında tiroid bezine metastaz düşünülmelidir.

P-050
Bilober Multinodüler Guatr Hastalarına Hemitiroidektomi Uygulasaydık, 1 cm'in Altında Nodülü Olan Karşı Lobda Ne Bırakmış Olacaktık?

Kamil Erözkan, Murat Özdemir, Özer Makay, Gökhan İçöz, Mahir Akyıldız
Ege Üniversitesi, Tıp Fakültesi, Genel Cerrahi Anabilim Dalı, İzmir

Amaç
Multinodüler guatr hastalarında tiroidektomi kararı genellikle dominant nodülün özelliklerine dayanmaktadır. Preoperatif yapılan tetkiklerde karşı lobdaki, 1 santimetrenin altında bulunan nodüller klinik olarak önemsiz kabul edilmektedir. Fakat bu küçük nodüller dahi çok masum olmayabilir. Bu nedenle multinodüler tiroid dokusunun kontralateral lobundaki papiller mikrokarsinomların (PmK) sıklığını ve sonuçlarını araştırmayı amaçladık.

Gereç-Yöntem
Kliniğimizde son bir yıl içerisinde kontrlateral lobda 1 cm'den küçük nodulü bulunan, multinodüler guatr tanısı alan ve total tiroidektomi uygulanan hastalar retrospektif olarak incelendi. Hastaların demografik verileri, preoperative tanıları, dominant nodül patolojisi ve karşı lobtaki 1 cm'den küçük nodülün patolojisi değerlendirildi.

Bulgular
Çalışmaya, 103 kadın (%76), 32 erkek (%24) toplam 135 hasta dahil edildi. Dominat nodülün postoperatif histopatolojik incelemesinde, 91 hastada (67%) foliküler nodüler hastalık (FNH), 37 hastada (27%) papiller tiroid kanseri (PTK) 7 hastada (6%) ise PmK tespit edildi. Kontrlateral lobda 1 cm'nin altındaki nodüllerin postoperative patolojik incelemesinde ise 71 hastada (52%) FNH saptanırken, 64 hastada (48%) PmK tespit edildi. Dominant nodul patolojisi FNH gelen 91 hastanın 45 'inde (49.5%) karşı lobda PmK tespit edildi. Ayrıca dominant patolojisi PTK gelen 37 hastanın 14 'üne (38%) PMK mevcuttu. Dominat nodül patolojisi PmK gelen 7 hastanın 5'inde (71%) bilobar malign hastalık vardı.

Sonuç
Multinodüler guatr hastalarında, dominant nodül dışında, karşı lobdaki 1cm'in altındaki nodülün malign olma olasılığı oldukça yüksektir. Bu nedenle multinodüler guatr tanısı ile gelen tüm hastalarda total tiroidektomi tercih edilen prosedür olmalıdır.

P-051
Soliter Nodüllerde Frozen Kesit Çalışmasının Önemi: Kanser Oranı Beklenenden Yüksek mi?

Kamil Erözkan, Murat Özdemir, Safa Vatansever, Özer Makay, Gökhan İçöz, Mahir Akyıldız
Ege Üniversitesi, Genel Cerrahi Anabilim Dalı, İzmir

Amaç
Hemitiroidektomi uygulanmış nodüler guatrlı hastalarda patoloji sonucuna göre ikinci cerrahi gerekliliğini ve bu cerrahinin sonuçlarını irdelemeyi amaçladık.

Gereç-Yöntem
Ocak 2014 - Aralık 2016 tarihleri arasında nodüler guatr ön tanısı ile opere edilen 80 hasta geriye dönük olarak incelendi. İnce iğne aspirasyon biyopsisi (İİAB) malign olarak raporlanan hastalar çalışma dışı bırakıldı. Hastaların demografik verileri, preoperatif tanıları, preoperatif ince iğne aspirasyon biyopsisi sonuçları, uygulanan operasyon türü, frozen kesit sonuçları ile postoperatif histopatolojik incelemeleri ve ek tedavi gereksinimleri değerlendirildi.

Bulgular
56 kadın, 24 erkek toplam 80 hastanın ortalama yaşı 40.5 (18-70) idi. 13 hastanın preoperatif tanısı toksik nodüler guatr iken, 67 hasta kanser şüphesi veya >4 cm nodül varlığı nedeni ile opere edildi. Ortalama nodül çapı 32 mm (5-70) idi. İİAB uygulanan 39 (%49) hastanın 10 tanesi benign, 25'i kuşkulu, 4'ü tanısal olmayan sitoloji olarak raporlandı. Kuşkulu sitolojiye sahip 25 hastadan 23'ünde ve 4 tanısal olmayan sitolojiye sahip hastadan 3'ünde malignite tespit edildi. Frozen kesit çalışılan 66 hastadan 13'ü benign (%20) olarak raporlandı. Kuşkulu olarak rapor edilip parafine bırakılan 44 hastanın 31'inde (%70) malignite tespit edildi. Kırkdokuz hastaya total tiroidektomi uygulanırken hemitiroidektomi 31 hastada gerçekleştirildi. Hemitiroidektomi uygulanan 31 hastanın 11'inin (%36) patoloji sonucunda karsinom tespit edildi. Bunlardan 9'una tamamlama cerrahisi uygulanırken papiller mikrokarsinom çıkan 2 hasta takibe alındı. Ortalama takip süresi 25,5 ay olan hastalarda nüks ve uzak metastaz saptanmadı.

Sonuç
Bu seride, İİAB ile kanser tanısı koyulamamış nodüler guatr hastalarında kanser çıkma olasılığı %60 olarak bulundu. Frozen kesit çalışması, soliter nodüllü hastalarda ameliyat tipinin belirlenmesi açısından önemlidir.

P-052
Karotis Kılıfında Çok Nadir Görülen Tümör; Kavernöz Hemanjiyom

Kayhan Özdemir[1], Ali Küçük[1], Fevzi Gökosmanoğlu[2], Ayşegül Pekcan[3], İsmail Zengin[1], Belma Koçer[1]
[1]Sakarya Üniversitesi, Tıp Fakültesi Eğitim ve Araştırma Hastanesi Genel Cerrahi Anabilim Dalı, Sakarya
[2]Sakarya Üniversitesi, Tıp Fakültesi Eğitim ve Araştırma Hastanesi Endokrinoloji Kliniği, Sakarya
[3]Sakarya Üniversitesi, Tıp Fakültesi Eğitim ve Araştırma Hastanesi Patoloji Anabilim Dalı, Sakarya

Amaç
Karotis kılıfı; nörojenik veya vasküler, ekstra-adrenal kromofil hücrelerden kaynaklanan tümörler, skuamöz hücreli karsinomalar ve lenfomalar gibi çeşitli lezyonları içerebilir. Hemanjiyomlar benign konjenital neoplazmlardır. Bu tümörlerde maligniteye dönüşüm nadir olup, yavaş seyirli olmasına rağmen komşu vasküler ve nöral dokulara invazyon veya bası yapmaları nedeniyle erken tanı ve cerrahi tedavinin planlanması önemlidir.

Olgu
35 yaşında kadın hasta Hashimoto Tiroidit nedeniyle takip edilirken yapılan ultrasonografisinde sol lob inferior posterior komşuluğunda karotis kılıfı içerisinde 1 cm'lik düzgün sınırlı, içerisinde mikrokalsifikasyonların görüldüğü hipoekoik kitle saptanmıştır. Fizik muayenede herhangi bir baş boyun patolojisi saptanmayan hastanın laboratuar parametreleri normaldi. Paratiroid sintigrafisi ve MR yapılarak kitlenin karakteri belirlenmeye çalışılmıştır. Boyun MR'ında sol tiroid lobu posterolateral komşulukta, vasküler demet posterior komşuluğunda 4x5 mm boyutlarında nodüler düzgün sınırlı odak mevcuttu. Paratiroid adenomundan şüphelenilerek sintigrafi yapıldı ve sintigrafi raporunda Tiroid bez sol lob inferior-posterior komşuluğunda, kapsül dışında, hipoekoik lezyon izlendi. (lenf nodu?/paratiroid patolojisi?)'' şeklinde değerlendirildi.
Kitlenin karakterini belirlemek adına kitleye eksizyon kararı verildi. Sol lateralden 2-3 cm'lik kesi ile katlar geçilerek karotis kılıfı açıldı. Karotis arkasındaki yaklaşık
1. cm çapındaki düzgün sınırlı kitle çevre yapılar da korunarak eksize edildi.
Postoperatif takiplerinde problem gelişmeyen hasta postoperatif 2. Gün taburcu edildi. Patolojik inceleme sonucu kavernöz hemanjiyom olarak raporlandı.

Sonuç
Karotis kılıfının kavernöz hemanjiyomu olgusu literatürde çok nadir saptanan bir tümöral dokudur. Baş ve boyun bölgelerinde hemanjiomların nadiren saptanmaları sebebiyle histopatolojik inceleme olmadan tanı koymak mümkün olmayabilir. Boyun USG, MR ve MR anjiyografi karotis kılıf hemanjiyomlarının yerini tespit etmeye yardımcı olur fakat kesin tanı yalnızca cerrahi eksizyon ve histopatolojik inceleme ile konabilir. Tanı konulamayan kitlelerin hemanjiom olabileceği de düşünülmelidir.

P-056
Paratiroid Kanserinde İntraoperatif Değerlendirmenin Önemi

Kubilay Dalcı[1], Gürhan Sakman[1], Uğur Topal[1], Orçun Yalav[1], İsa Burak Güney[2], Aysun Hatice Uğuz[3]
[1]*Çukurova Üniversitesi, Tıp Fakültesi, Genel Cerrahi Anabilim Dalı, Adana*
[2]*Çukurova Üniversitesi, Tıp Fakültesi, Nükleer Tıp Anabilim Dalı, Adana*
[3]*Çukurova Üniversitesi, Tıp Fakültesi, Patoloji Anabilim Dalı, Adana*

Amaç
Paratiroid kanseri, primer hiperparatiroidizimin nadir nedenidir. Ameliyat öncesi kesin tanı koyduracak bir tetkik bulunmamaktadır. Bu çalışmada, primer hiperparatiroidi nedeni ile ameliyat edilen hastalarda paratiroid kanserini düşündüren intraoperatif değerlendirmenin önemine değinilecektir.

Gereç-Yöntem
Mayıs 2012 - Ocak 2017 tarihleri arasında Çukurova Üniversitesi Tıp Fakültesi Balcalı Hastanesi Genel Cerrahi Anabilim Dalı'nda ameliyat edilen paratiroid kanseri tanısı almış 6 hasta çalışmaya alındı. Hastaların yaşı, cinsiyeti, başvuru şikayetleri, kalsiyum ve parathormon değerleri, lokalizasyon için uygulanan görüntüleme yöntemleri, uygulanan cerrahi ve ameliyat notlarında intraoperatif saptanan bulgular retrospektif olarak değerlendirildi.

Bulgular
Hastaların 4'ü kadın, 2'si erkek idi. Yaş ortalamaları 61,6 (50-71) idi. 1 hasta boyunda şişlik, 1 hasta sırt ve kalça ağrısı, 1 hasta pankreatit ile başvurmuştu. 3 hastada ise lezyon insidental olarak saptandı. Kalsiyum değerleri ortalama 13,2 mg/dL, parathormon değerleri ortalama 948,8 pg/ml idi. Boyunda şişlik şikayeti ile başvuran hasta dışında, tüm hastalara paratiroid lokalizasyon çalışması olarak ultrasonografi(USG) ve paratiroid sintigrafisi yapıldı. Boyunda şişlik şikayeti ile başvuran hastada multinodüler guatr saptandı. Hipertiroidi mevcuttu. Tiroid sintigrafisi uygulandı. Sıcak nodüllerin dışında sol altta soğuk nodül olarak değerlendirilen lezyondan İİAB yapıldı. İİAB sonucu malignite şüphesi olarak raporlanan hasta tiroid kanser şüphesi ile ameliyat edildi. İntraoperatif olarak tüm hastaların lezyonları sert, tiroid kapsülüne ve çevre dokulara yapışık olarak değerlendirildi.Tiroid kanser şüphesi nedeni ile ameliyat edilen hastada inferior laringeal sinir invazyonu da saptandı 4 hastada Paratiroid kanseri şüphesi olduğu belirtildi. 2 hastaya sağ lobektomi, 1 hastaya sol lobektomi, 2 hastaya total tiroidektomi uygulanarak lezyonlarla beraber en-blok rezeksiyon uygulandı. 1 hastada ise lezyon eksizyonu yapıldı. Nihai patoloji sonrası tekrar operasyon önerildi. Ancak hasta kabul etmedi.

Sonuç
Paratiroid kanserinde kesin tanı, ameliyat sonrası patolojik inceleme ile konulmaktadır. İntraoperatif değerlendirmede, sert, tiroid kapsülüne ve çevre dokulara invaze bir lezyon saptanması durumunda paratiroid kanseri düşünülmelidir. İkincil cerrahi müdahale gerekliliğini önlemek açısından, primer hiperparatiroidi nedeni ile ameliyat edilecek hastalarda intraoperatif değerlendirmenin önemli olduğunu düşünmekteyiz.

P-057
Tall Cell Tiroid Kanserlerinde Klinik Deneyimimiz

Kubilay Dalcı[1], Gürhan Sakman[1], Ayşe Gizem Ünal[1], İsa Burak Güney[2], Kıvıcım Eren Ateş[3], Aysun Hatice Uğuz[3]
[1]*Çukurova Üniversitesi, Tıp Fakültesi, Genel Cerrahi Anabilim Dalı, Adana*
[2]*Çukurova Üniversitesi, Tıp Fakültesi, Nükleer Tıp Anabilim Dalı, Adana*
[3]*Çukurova Üniversitesi, Tıp Fakültesi, Patoloji Anabilim Dalı, Adana*

Amaç
Tall cell varyant(TCV), prognozu kötü papiller tiroid kanser alt tipidir. Bu nedenle daha agressif bir tedavi ve takip uygulanmalıdır. Bu çalışmada, TCV tiroid kanserli hastalardaki klinik deneyimimizin paylaşılması amaçlanmıştır.

Gereç-Yöntem
Aralık 2012- Ekim 2016 yılları arasında ameliyat sonrası patolojik incelemede TCV tanısı almış 16 hasta çalışmaya dahil edildi.

Bulgular
Hastaların 4'ü erkek, 12'si kadındı. Yaş ortalamaları 51,9 (16-71) idi. En sık başvuru boyunda şişlik idi. 10 hasta papiller kanser, 2 hasta malignite şüphesi, 2 hasta foliküler neoplazi kuşkusu, 1 hasta yetersiz sitoloji ve 1 hasta multinodüler guatr nedeni ile ameliyat edildi. Foliküler neoplazi kuşkusu ve yetersiz sitoloji tanısı olan hastalara lobektomi ve isthmektomi, sonrasında tamamlama tiroidektomisi yapıldı. 1 hastaya palyatif amaçlı kitle küçültülmesi ve trakeostomi uygulandı. Papiller tiroid kanseri nedeni ile total tiroidektomi uygulanan 1 hastaya nüks nedeni ile tamamlama ameliyatı, 11 hastaya da total tiroidektomi yapıldı. Servikal lenf nodu tespit edilen 4 hastaya total tiroidektomi ile birlikte boyun disseksiyonu yapıldı. Tümör çapı ortalama 4,19 cm (1-10cm) idi. 8 hastada lenfatik, vasküler, nöral invazyon saptandı. 11 hastada kapsül invazyonu pozitif bulundu. Multifokal/multisentik tümör 6 hastada tespit edildi. Tiroid dışına yayılım saptanan 7 hastanın 4'ü lenf nodu metastazlı olanlar idi. Ameliyat sonrası, Radyoaktif iyot ablasyonu ve TSH supresyonu (0,1 mIU/L) tüm hastalara uygulandı. 9 hasta ortalama 28,8 ay hastalıksız olarak takip ediliyor. 23 aylık ortalama takip süresinde 5 hastada metastaz saptandı. Metastaz gelişen hastaların 4 tanesini servikal lenf nodu metastazlı hastalar oluşturmakta idi. Metastaz saptanan, 4 hastada radyoaktif iyotla tüm vücut taraması negatif iken, PET-BT ile metastazlar saptandı. 2 hasta yaygın akciğer ve lokal nükse bağlı trakea invazyonu nedeni ile kaybedildi.

Sonuç
TCV, daha büyük tümör çapı, artmış multifokalite/multisentrite, ekstratiroidal yayılım, lenf nodu tutulumu, lokal nüks ve uzak organ metastazı ile yakın ilişkilidir. Bundan dolayı, tedavide daha agresif olunması gerektiği ve hastaların daha yakın takip edilmesinin önemli olduğu kanaatindeyiz.

P-058
Anaplastik Tiroid Kanserli Olgular

Mehmet Aykut Yıldırım, Faruk Aksoy, Ahmet Tekin, Celalettin Vatansev, Metin Belviranlı
Necmettin Erbakan Üniversitesi, Meram Tıp Fakültesi Genel Cerrahi Anabilim Dalı, Konya

Amaç
Anaplastik tiroid kanseri(ATK) tiroid folikül epitelinden farklılaşmış diferansiye olmayan tiroid kanseridir.Son 5 yılda kliniğimize başvuran ATK'li 6 hastada elde ettiğimiz deneyimlerimizi sunmayı amaçladık.

Gereç-Yöntem
Necmettin Erbakan Üniversitesi Meram Tıp Fakültesi Genel Cerrahi Kliniğine 2012-2017 yılları arasında başvuran ATK'li 6 hasta retrospektif olarak değerlendirildi.

Bulgular
Hastaların demografik verileri,başvuru şikayetleri, preoperatif tetkik sonuçları, yapılan tedavi şekli ve tedavi sonrası yaşam süreleri değerlendirildi. Veriler kayıt altına alındı.

Sonuç
ATK agresif tümörler olup sağ kalım oranları düşüktür. Preoperatif dönemde evreleme tedavi seçimi ve sağ kalım oranları açısından önemlidir.

P-059
Papiller Karsinomun Nadir Bir Yerleşim Yeri: Tiroglossal Kanal Kisti

Mehmet Hacıyanlı, Selda Hacıyanlı, Serkan Karaıslı, Tuğba Balkaya, Turan Acar, Erdinç Kamer
İzmir Katip Çelebi Üniversitesi, Atatürk Eğitim ve Araştırma Hastanesi, Genel Cerrahi Kliniği, İzmir

Amaç
Tiroglossal kanal kisti(TKK), boyun bölgesinde en sık görülen konjenital anomalidir. Çoğunlukla erken çocukluk çağında boyun orta hatta kitle ile tanı alır. Yetişkin dönemde daha nadir görülür, sıklıkla benign seyreder ancak %1 oranında malign tümör gelişebilir. Biz bu yazımızda, intraoperatif frozen çalışması ile TKK'nde papiller kanseri tanısı alan hastamızı sunmayı amaçladık.

Olgu
Otuzdokuz yaşında kadın hasta boyunda şişlik hissi ile genel cerrahi polikliniğine başvurdu. Fizik muayenede boyunda orta hatta submental bölge ile tiroid kartilaj arasında mobil, yutkunmakla hareketli yaklaşık 1.5 cm lik kitle palpe edildi. Tiroid muayenesi, normaldi. Boyun ultrasonografisinde (USG) multinodüler guatr ve hyoid kemik ile tiroid kıkırdak arasında orta hatta 12 mmlik malign özellik gösteren TKK görüldü.Hastaya boyun MR planlandı. Aynı özellikteki kitle dışında başka patoloji saptanmadı (Resim). İnce iğne aspirasyon biyopsi sonucu (İİAB) önemi belirsiz atipi ile uyumluydu. Hastaya Sistrunk operasyonu(SO)planlandı. TKK eksize edilip frozen çalışıldı. Frozen sonucu papiller kanser ile uyumlu geldi. Malign tanı nedeniyle bilateral total tiroidektomi (BTT) ameliyata eklendi. Hasta ameliyat sonrası sorunsuz şekilde taburcu oldu. Hastanın metastaz taramaları negatif idi. Tümörün histopatolojik incelemesinde, tümör boyutu 8 mm ve cerrahi sınırlar salim izlendi. Hastanın tiroid süpresyon tedavisi ile 4 aylık takibinde herhangi bir sorun ile karşılaşılmadı.

Sonuç
TKK malignitesi oldukça nadirdir. Embriyolojik tiroglossal kanal remnantından primer ya da tiroid kanseri metastazı yoluyla ortaya çıkabilir. Tıpkı tiroid kanserlerinde olduğu gibi vakaların %80'inde papiller kanser görülür. Ortalama görülme yaşı 39 ve kadınlarda daha sıktır. Sunulan olgu 39 yaşında kadındı ve tiroid bezi malignitesi olmaksızın TKK papiller tanısı alması nedeniyle embriyolojik remnant dokulardan kaynaklanma teorisini destekler nitelikteydi. Tanıda USG, bilgisayarlı tomografi ve manyetik rezonans kullanılabilir. USG'de kalsifikasyon malignite şüphesi anlamına gelir. Tedavide SO uygulanır. TKK malignitesi nadir ve ameliyat öncesi tanısı zordur. İİAB tanı sağlamazsa şüpheli olgularda, ameliyat sırasında frozen çalışmanın hem erken tanı sağlaması hem de ameliyat stratejisini yönlendirmesi açısından faydalı olacağı kanaatindeyiz.

P-060
Timus Benzeri Farklılaşma Gösteren İğsi Epitelyal Tümör (SETTLE): İki Olgu Sunumu

Mehmet Hacıyanlı[1], Selda Hacıyanlı[1], Cengiz Tavusbay[1], Emine Özlem Gür[1], Erdinç Kamer[1], Demet Etit[2]
[1]İzmir Katip Çelebi Üniversitesi, Atatürk Eğitim ve Araştırma Hastanesi, Genel Cerrahi Kliniği, İzmir
[2]İzmir Katip Çelebi Üniversitesi, Atatürk Eğitim ve Araştırma Hastanesi, Patoloji Kliniği, İzmir

Amaç
Timus benzeri elemanlı iğsi epitelyal tümör (SETTLE) tiroidin nadir görülen bir diğer malign neoplazmıdır.Genellikle çocuklarda, ergenlerde ve genç erişkinlerde görülür. Bu yazımızda cerrahi tedavi uygulanan SETTLE vakalarını sunuyoruz.

Gereç-Yöntem
Olgu 1: Onüçyaşında erkek hasta boynunda hızla büyüyen bir şişlik şikayetiyle başvurdu. Tiroid kanseri öntanısı ile tanısal çalışmaları yapılan ve başvuru anında uzak metastaz bulgusu ıolmayan hastaya total tiroidektomi yapıldı. Lenf nodu diseksiyonu yapılmadı. Ameliyat sonrası ilk gün, hasta sorunsuz bir şekilde taburcu edildi. Histopatolojik ve immünohistokimyasal inceleme sonucu olgu SETTLE tanısı aldı. Bir yıllık izlem süresince, hastanın görüntüleme çalışmalarında tümör rekürrensi olmaksızın herhangi bir şikayet veya semptomu yoktu. Bir yıllık izlem süresince, hastanın görüntüleme çalışmalarında tümör rekürrensi olmaksızın herhangi bir şikayet veya semptomu yoktu.
Olgu 2: Kırkbeş yaşında kadın hasta asemptomatik sağ tiroid kitlesi ile başvurdu. Tiroid kanseri için önemli tıbbi geçmişi veya risk faktörü yoktu. Boynun ultrasonografi ve bilgisayarlı tomografisi (BT), kitlenin 23x18 mm ve özellikle solid fakat birkaç küçük kistikkomponente sahip olduğunu gösterdi. Nodülün ince iğne aspirasyon sitolojisi medüllerkarsinom lehine idi ancak serum kalsitonin düzeyi normaldi. Hastaya total tiroidektomi ve santral lenf nodudisseksiyonu yapıldı. Histolojik analiz, düşük bir mitotik indeks ile 3,5 cm'lik bir SETTLE tümörü gösterdi(Resim). Başka bir tedavi uygulanmamasına rağmen, şu anda hasta ilk tedaviden 12 ay sonra nüks veya metastaz bulgusu olmadan hayattadır.

Bulgular
Total tiroidektomi ve aynı taraf santral kompartman anblok çıkarıldı. İmmünohistokimyasal boyama; vimentin, düz kas aktini ve birkaç sitokeratin için pozitiflik gösterdi. Tümör tipik olarak sitokeratin, vimentin, düz kas aktin ve kas spesifikaktin için pozitiftir. Piyeste, yüksek mitotik oranı olan iğsi hücrelerden oluşan neoplastik bir süreç görüldü. Timus benzeri elemanlara sahip iğsi epitelyal tümör tipik olarak tiroglobulin, tiroid transkripsiyon faktörü-1, kalsitonin, karsinoembriyonik antijen ve S-100 gibi tiroid malignitenin belirteçleri için negatif olup, SETTLE kesin tanısı bu negatiflikle konmuştur.

Sonuç
SETTLE tümörü, patolojik incelemede iğ ve epitel bileşenleri içeren diğer tiroid maligniteleri ile ayırıcı tanıda dikkate alınması gereken, tipik olarak çocukları ve ergenleri etkileyen nadir bir tiroid tümörüdür. Gecikmiş metastaz potansiyeli nedeniyle uzun vadeli yakın takip gereklidir.

P-061
Bulunamayan Paratiroid Adenomununun Tespiti için İnferior Tiroid Arter Proksimal Ligasyonu ile BirlikteTek Taraflı Santral Kompartman Diseksiyonu: Yeni bir Yaklaşım

Mehmet Hacıyanlı, Selda Hacıyanlı, Emine Özlem Gür, Turan Acar, Cengiz Tavusbay, Erdinç Kamer
İzmir Katip Çelebi Üniversitesi, Atatürk Eğitim ve Araştırma Hastanesi, Genel Cerrahi Kliniği, İzmir

Amaç
Preoperatif net lokalizasyonu yapılamamış primer hiperparatiroidi (pHPT) hastalarında hiperfonksiyone paratiroid bezlerinin cerrahi olarak tespiti ve eksizyonu zordur. Standart bilateral boyun eksplorasyonu (BNE), bu hastalarda zorunlu cerrahi teknik olarak değerlendirilmektedir. Biz bu yazımızda, özellikle tekrar opere olan ve negatif veya uyumsuz preoperatif lokalizasyon çalışması olan hastalarda bulunamayan paratiroid adenomununun tespiti için inferior tiroid arter proksimal ligasyonu ile birlikte tek taraflı santral kompartman diseksiyonundaki deneyimimizi sunmayı amaçladık.

Gereç-Yöntem
Hiperpatariroidi tanılı ardışık dört hasta çalışmaya dahil edildi. Ultrason ve single-photon emission computed tomography (SPECT/PET) ile teknesyum-99m MIBI paratiroid sintigrafisi ameliyat öncesi rutin olarak yapıldı. Eğer iki yöntem de negatifse, ameliyat öncesi boyun ve mediasten manyetik rezonans görüntüleme ve/veya taraf tespiti için ameliyat öncesi ya da anında internal juguler venden parathormon örneklemesi yapıldı. Eğer standart eksplorasyon sonrası yeterli intraoperatif parathormon (IOPTH) düşüşü olmazsa, servikal timektomi ve tiroid lobektomiye rağmen hiperfonksiyone bez identifiye edilemezse, biz tüm tek taraflı santral kompartman dokusunu(paratrakeal ve pretrakeal) çıkarıyor ve ameliyatı sonlandırmadan önce inferior tiroid arteri (İTA) proksimalinden bağladık.

Bulgular
Hastaların ortalama yaş, serum kalsiyum ve parathormon düzeyleri ortalaması sırasıyla 43(38-51), 11.4(10.9-12.3) ve 158(125-228) idi ve bir hasta erkekti. Bir hastada ultrason 8mm çapta bir gland tespit etti ancak MIBI negatifti ve diğer hastalarda ise MIBI/SPECT-CT şüpheliydi. İki hastada lokalizasyon çalışması negatifti. Standart eksplorasyon, servikal timektomi ve lobektomi sonrası IOPTH düşüşü ortalama %9 (0-18) idi. Ameliyat öncesi ya da ameliyat sırasında belirlenmiş olan tarafta İTA proksimal ligasyonu ve santral kompartman rezeksiyonu sonrası ortalama IOPTH düşüşü %68(54-81) idi. Patolojik inceleme sonucu tüm hastalarda ortalama 9 (7-11) mm çapında hipersellüler paratiroid dokusu tespit edildi. Tüm hastalar sorunsuz şekilde taburcu edildi ve ortalama 4 (3-6) aylık takip süresince normokalsemikti.

Sonuç
Bulunamayan paratiroid adenomununun tespiti ve eksizyonu için inferior tiroid arter proksimal ligasyonu ile birlikte tek taraflı santral kompartman diseksiyonu uygulanabilir ve güvenli bir yaklaşımdır.

P-062
Gebelikte Primer Hiperparatiroidi; Ultrasonografik Lokalizasyon Kullanılarak Minimal İnvaziv Cerrahi ile Yönetim: 2 Olgu Sunumu

Mehmet Hacıyanlı, Emine Özlem Gür, Hüdai Genç, Selda Hacıyanlı, Fatma Tatar, Turan Acar
İzmir Katip Çelebi Üniversitesi, Atatürk Eğitim ve Araştırma Hastanesi, Genel Cerrahi Kliniği, İzmir

Amaç
Gebelikte primer hiperparatiroidizm, sık rastlanmayan bir hastalıktır. Gebelik süresince olan fizyolojik değişikliklerden dolayı kolaylıkla yanlış tanı konulabilir, fakat bu hastalık anne ve fetusu ciddi şekilde etkileyebilir. Optimal yönetimi güç olabilir ve hiperkalseminin şiddetine bağlıdır. Etyolojide altta yatan sebep sıklıkla ultrasonografi ile tanı konulabilen paratiroid adenomudur. Cerrahi gerekirse, daha kısa operasyon süresi ve daha düşük komplikasyon riskleri nedeniyle minimal invaziv cerrahi en iyi seçenek olacaktır.

Gereç-Yöntem
Gebelik sırasında hiperparatiroidizm tanısı almış ardışık iki kadın hasta sunuyoruz.

Bulgular
İkinci trimestrda primer hiperparatiroidizm tanısı almış 25 ve 36 yaşındaki hastalar değerlendirildi. Her ikisinde de hiperkalsemi (>11,7 mg/dl) ve rahatsızlık veren kas krampları ve ultrasonografide muhtemel soliter paratiroid adenomu (1,6 cm ve 2,1 cm çapta) mevcuttu. Aile öyküsü bulunmamaktaydı. Laringeal maske anestezisi altında ultrasonografi eşliğinde minimal invaziv olarak adenomlar çıkarıldı. Operasyon sonlandırılmadan önce intraoperatif parathormon düzeyinde yeterli düşüş (%50) olduğu her iki hastada da teyit edildi. Her iki hastada da maternal ya da fetal komplikasyon gelişmeden gebelik esnasında paratiroidektomiyle başarılı olarak tedavi edildi.

Sonuç
Primer hiperparatiroidizm tanılı gebe hastalarda; ultrasonografik lokalizasyon uygulandığında, IOPTH değerlendirmesi kullanılarak yapılan minimal invaziv paratiroidektomi uygulanabilir ve güvenli bir yaklaşımdır.

P-063
Sporodik Primer Hiperparatiroidizmde Şiddetli Hiperkalsemi Sıklıkla Karsinoma Değil Adenoma Bağlıdır

Mehmet Hacıyanlı, Gülden Ülker Ballı, Emine Özlem Gür, Selda Hacıyanlı, Hüdai Genç, Salih Can Çelik, Osman Nuri Dilek
İzmir Katip Çelebi Üniversitesi, Atatürk Eğitim ve Araştırma Hastanesi, Genel Cerrahi Kliniği, İzmir

Amaç
Hiperkalsemi krizi, hiperparatiroidizimin (HPT)nadir ancak hayatı tehdit eden bir sonucudur. Erken tanı, etkili preoperatif medikal yönetim ve başarılı paratiroidektomi, hiperkalsemi krizi için hastanede yatış süresince en iyi tedaviyi sağlar.

Gereç-Yöntem
2005 ve 2016 yıllarında İzmir Katip Çelebi Üniversitesi Atatürk Eğitim ve Araştırma Hastanesi Genel Cerrahi Kliniği'nde paratiroidektomi geçirmiş 450 hastanın kayıtları prospektif olarak kaydedildi ve retrospektif olarak incelendi. Yaş ve cinsiyet gibi epidemiyolojik değişkenler, ortaya çıkış semptomları, laboratuar göstergeleri, tıbbi girişimler, preoperatif sonografik ve sintigrafik bulgular, operasyon tipi ve son patolojik tanı analiz edildi.

Bulgular
450 hastanın 22'si (%4,9) hiperkalsemi krizi geçirmiş olarak tanımlanmıştır. 3 hastada ortaya çıkış semptomu, hayatı tehdit eden kardiak aritmi ve kalp durmasıydı. Hastaların 16sı kadın, beşi erkek olup yaş ortalaması 56,6 idi. Tanı anında ortalama kalsiyum seviyeleri 16,09 mg/dl (14,0-22,7 mg/dl) idi. Ortalama serum parathormon (PTH) seviyesi 972,4 pg/ml idi. Paratiroid krizli hastalar ilk olarak furosemid,bifosfonat tedavisi aldı ve/veya hemodiyalize girdi. Operasyondan hemen önce ortalama kalsiyum seviyesi 12,2 mg/dl (10,2-13,7 mg/dl) idi. Tüm hastalarda pozitif preoperatif görüntüleme bulgularına ulaşıldı. Hastaların 16'sine (%73,0) hedeflenmiş paratiroidektomi uygulandı. Histopatolojik etken hastaların 19'unda (%86.5) paratiroid adenomu, iki (%9,1) hastada ise paratiroid karsinomu, bir hastada ise (%4.5) paratiromatozis idi. Tüm hastalarda postoperatif kalsiyum seviyeleri normal sınırlarda idi. Fakat hastaların 10'unda (%45) düşüş yavaş gerçekleşti ve üç gün içinde normale geldi. Tüm hastalar komplikasyonsuz taburcu edildi. Postoperatif PTH seviyeleri %86,4 hastada minimum 6 aylık takipte normal seviyelere ulaştı.

Sonuç
Hiperkalsemi krizi, hiperparatiroidizmin nadir fakat acil bir durumudur. Medikal tedavi sonrası hızlandırılmış cerrahi, bu durumun tedavisi olarak belirlenmiştir. Diüretikler, intravenöz bifosfonat ve hemodiyaliz, cerrahi tedavi uygulanana kadar hastaların tedavisinde kullanılır. Hedeflenmiş paratiroidektomi, hiperkalsemi krizi geçiren hastalarda, durum sıklıkla kanserden değil adenomdan kaynaklandığından, uygulanabilir ve yüksek başarı oranına sahiptir.

P-064
Tiroid Nodüllerinde İnce İğne Aspirasyon Biyopsisinin Tiroid Hormonları ve Tiroglobulin Üzerine Etkisi

Mehmet Kadir Bartın, Muzaffer Önder Öner, Müge Bartın
Sağlık Bilimleri Üniversitesi, Van Eğitim ve Araştırma Hastanesi, Van

Amaç
Tiroid nodülleri toplumda sık görülmekle beraber, ince iğne aspirasyon biyopsisi bu nodüllerin benig/malign ayırımında önemli bir basamaktır.Çalışmamızda bu işlem sırasında tiroid bezine yapılan travmanın tiroid hormonları ve tiroglobulin üzerine etkisini araştırmayı planladık.

Gereç-Yöntem
Bu çalışma 2012-2014 tarihleri arasında toplam 114 hasta ile yapıldı. İşlemden önce tiroid fonksiyon testleri ve rutin ultrasonografileri(USG) yapıldı. Tüm hastalardan tiroid stimulan hormon(TSH), serbest T3, serbest T4 ve Tiroglobulin bakılmak üzere biyopsiden hemen önce, 30 Dakika(dk). ve 120. dk. Sonra venöz kan örnekleri alındı.

Bulgular
Biyopsiden hemen önceki tiroglobulin (TG) düzeyine göre, biyopsiden 30 dk. sonra ve biyopsiden 120 dk. sonraki TG düzeylerinde görülen artış istatistiksel olarak ileri düzeyde anlamlı olarak saptandı. ($p<0.01$) Biyopsiden hemen önce, biyopsiden 30 Dk. sonra ve biyopsiden 120 Dk. sonraki TSH düzeyleri arasında istatistiksel olarak anlamlı farklılık saptanmadı.($p>0.05$). Biyopsiden hemen önce biyopsiden 30 Dk. sonra ve biyopsiden 120 Dk. sonraki fT4 düzeyleri arasında istatistiksel olarak anlamlı farklılık saptanmadı. ($p>0.05$). Biyopsiden hemen önce, biyopsiden 30 Dk. sonra ve biyopsiden 120 Dk. sonraki fT3 düzeyleri arasında istatistiksel olarak anlamlı farklılık saptanmadı. ($p>0.05$).

Sonuç
İİAB ile malign ve benign lezyon ayırımı yapılarak gereksiz cerrahi girişimler önlenebilmekte ve İİAB sonucuna göre cerrahi tekniğe karar verilmektedir. Bunun yanında tanı, tedavi ve takipte büyük fayda sağlayan kan TG ve tiroid hormon düzeylerininde yanlış pozitif ve negatif değerlendirilmemesi için kan örneklerinin İİAB girişimi öncesi alınıp değerlendirilmesi önemlidir.

P-065
Tiroidektomi Uygulanan Hastalarda Tiroid Gelişim Anomalisi Sıklığı

Mert Tanal[1], Mehmet Taner Ünlü[1], Nurcihan Aygün[2], Adnan İşgör[3], Mehmet Uludağ[1]
[1]Sağlık Bilimleri Üniversitesi, Şişli Hamidiye Etfal Eğitim ve Araştırma Hastanesi, Genel Cerrahi Kliniği, İstanbul
[2]Siverek Devlet Hastanesi, Şanlıurfa
[3]Bahçeşehir Üniversitesi, Tıp Fakültesi Genel Cerrahi Anabilim Dalı, İstanbul

Amaç
Tiroidin embriyolojik gelişimi sırasında gelişim anomalileri sık ortaya çıkmakta olup, bunların en bilinenleri piramidal lob ve tirotimik ligaman kalıntılarıdır. Zuckerkandl tüberkülü ultimobrankial cisim ile median tiroit cisminin kaynaşma noktası olduğu kabul edilmekte olup, büyüyerek belirgin hale gelebilir. Bu çalışmada piramidal lob, tirotimik ligaman kalıntısı ve büyümüş Zuckerkandl tüberkülü sıklığını değerlendirmeyi amaçladık.

Gereç-Yöntem
Kliniğimizde ardışık yapılan tiroid ameliyatlarında 100 tiroid lobunda bu anatomik yapılar prospektif olarak değerlendirildi. Piramidal lobun varlığı ve çıkış yeri, tirotimik ligaman kalıntısı varlığı ve derecesi, Zuckerkandl tüberkülü değerlendirildi. Tirotimik ligaman kalıntıları 4 derecede sınıflandı: Derece 1; tiroid lobu alt kutbundan tiroid çıkıntısı şeklinde, derece 2; dar bir tiroid dokusu pedikülü ile tiroide bağlı, derece III; fibrovasküler sap ile tiroide bağlı, derece 4; tiroitten ilişkisiz olarak sınıflandı. Zuckerkandl tüberkülü 0; görülmeyen, 1; sadece tiroid lobu lateral kenarında kalınlaşma, 2; 1 cm'den küçük, 3; 1 cm'den büyük olarak sınıflanmakta olup, çalışmada bırakılma olasılığı olan belirgin 2 ve 3. Derece değerlendirildi.

Bulgular
Çalışmada median yaşı 47 olan 64 hasta (52 kadın, 12 erkek) değerlendirildi. Otuz altı hastaya total tiroidektomi, 28 hastaya lobektomi uygulandı ve 47 sağ, 53 sol lob değerlendirildi.Bir hastada iki piramidal lob olmak üzere, 64 hastanın 19'unda (%30) piramidal lob saptandı. Bunların 11'i sağ taraf 9'u sol taraf çıkışlı idi.Beş 1. derece, 1 ikinci derece, 1 dördüncü derece tirotimik ligaman kalıntısı saptandı. Toplam 33 tiroid lobunda (sağda %40, solda %26) 3 ve 4. derece Zuckerkandl tüberkülü saptandı. Total tiroidektomi uygulanan 36 hastanın 18'inde (%50) (5'i 2 taraflı, 13 tek taraflı) büyümüş Zuckerkandl tüberkülü saptandı. Total tiroidektomi yapılan hastaların 22'sinde (%61) en az biri belirlendi.

Sonuç
Piramidal lob, büyümüş Zuckerkandl tüberkülü ve tirotimik ligaman kalıntıları sık rastlanan anatomik yapılardır. Bu yapıların gözden kaçması total tiroidektomi yapıldığı düşünülen olgularda rekürensin temel sebepleridir. Bu nedenle tiroidektomi sırasında bu yapılar anatomik olarak dikkatli değerlendirilmeli ve gözden kaçmaması için çaba harcanmalıdır.

P-066
İntraoperatif Nöromonitörizasyon Uygulaması Sonrası, Sinyal Kaybı Yaşanmayan Tiroid ve Paratiroid Hastalarında Postoperatif Laringeal Muayene İhmal Edilebilir mi?

Murat Özdemir, Özer Makay
Ege Üniversitesi, Tıp Fakültesi Hastanesi, Genel Cerrahi, İzmir

Amaç
Tiroid ve paratiroid bezlerinin cerrahisinde, intraoperatif nöromonitörizasyon (İONM) uygulaması sırasında sinyal kaybı yaşanmayan olgularda postoperatif vokal kord bakısının gerekliliğini ve standardizasyondaki yerini irdelemeyi amaçladık.

Gereç-Yöntem
Kliniğimizin endokrin cerrahisi bölümünde, Ocak 2014-Ocak 2017 tarihleri arasında, İONM uygulanmış ve sinyal kaybı yaşanmamış tiroidektomi ve paratiroidektomi hastaları geriye dönük olarak incelendi.

Bulgular
İONM eşliğinde sinyal kaybı saptanmayan 171 hasta ele alındı. Hastaların 94'ünün (%55) en az bir kere ameliyat geçirdiği, 77'sinin (%45) ise ilk ameliyatı olduğu gözlendi. Hastalardan 91'ine sürekli, 80 hastaya ise aralıklı İONM uygulandı. Tüm hastaların ameliyat öncesi larinks muayeneleri ile ameliyat sonrası larinks muayenelerinin aynı olduğu, ameliyat sonrası dönemde hiç bir hastada vokal kord sorunu olmadığı gözlendi.

Sonuç
İONM uygulanan ve sinyal kaybı olmayan olgularda rezeksiyon sonrası nervus vagustan alınan sinyal postoperatif vokal kord fonksiyonlarını göstermede yeterince duyarlıdır. Bu hastalara postoperatif vokal kord bakısının ihmal edilebileceği kanısındayız.

P-067
Robot Destekli Endoskopik Mediastinal Paratiroidektomi: Video Poster Sunumu

Özer Makay[1], Sait Durmaz[2], Murat Özdemir[1], Ilgın Şimşir[3], Gökhan İçöz[1], Mahir Akyıldız[1]
[1]Ege Üniversitesi, Tıp Fakültesi Hastanesi, Genel Cerrahi Anabilim Dalı, İzmir
[2]University Medical Center Rotterdam, Department of Surgery, Erasmus MC,, Rotterdam, Hollanda
[3]Ege Üniversitesi, Tıp Fakültesi Hastanesi, Dahiliye Anabilim Dalı/ Endokrinoloji Birimi, İzmir

Amaç
Paratiroid bezleri genellikle servikal bölgede, tiroid bezinin hemen arkasında bulunur. Ektopik paratiroid bezleri dilin tabanından mediastene kadar herhangi bir anatomik yere yerleşebilir. Ektopik paratiroid bezlerinin üçte biri derin servikal insizyonla erişilemeyecek şekilde mediastende derinlere göç eder. Burada, ektopik mediastinal paratiroid adenomuna robotik yaklaşımı tarif ettik.

Olgu
45 yaşında erkek hasta, bir yıl boyunca devam eden nefrolitiazis, yaygın eklem ağrısı ve yürüme sorunları nedeniyle dış merkez bir hastaneye başvurdu. Hastanın fizik muayenesi normal idi. Kan testlerinde serum kalsiyum, alkalen fosfataz, parathormon (PTH) seviyeleri yüksek, fosfat seviyesi düşüktü. Boynun ultrasonunda paratiroid adenomu görülemedi. Çekilen toraks bilgisayarlı tomografi taraması, anterior mediastende, assendan aortanın anteriorunda 2cm'lik hipervasküler soliter bir nodül tespit edildi. 99mTc-MIBI sintigrafisi ile de adenom varlığı doğrulandı. Cerrahi, da Vinci Si robot sistemi ile torakoskopik olarak yapıldı. Operasyon için üçü robotik kollar için, diğeri yardım için olmak üzere dört port kullanıldı. İntraoperatif başarı teyidi için eksizyon sonrası intraoperative hızlı PTH bakısı yapıldı. Toplam ameliyat süresi 119 dakika idi. Ameliyat sırasında kan kaybı azdı ve ameliyat sırasında hiçbir komplikasyon gelişmedi. Dördüncü postoperatif günde hasta komplikasyonsuz taburcu edildi.

Sonuç
Robotik teknik, üç boyutlu görünüm, daha iyi renk özünürlüğü, daha iyi kontrast, hassasiyet ve gelişmiş becerilerle mükemmel görselleştirme sağlayarak etkili ve güvenli bir operasyon sağlar. Mediastinal yerleşimli paratiroid bezleri için robotik yaklaşım tercih edilebilecek bir yöntemdir.

P-071
Beniğn Tiroid Nodüllerinde Radyofrekans Ablasyon ve Mikrodalga Ablasyon Uygulanan Hastaların Karşılaştırılması

Mustafa Ümit Uğurlu[1], Mirkhalig Javadov[1], Ruslan Asadov[2], Cumhur Yeğen[1], Bahadır M. Güllüoğlu[1]
[1]Marmara Üniversitesi, Tıp Fakültesi Genel Cerrahi Anabilim Dalı, İstanbul
[2]Marmara Üniversitesi, Tıp Fakültesi Radyoloji Anabilim Dalı, İstanbul

Amaç
Beniğn, semptomatik tiroid nodüllerinin USG yardımıyla perkütan radyofrekans ablasyon (RFA) ve mikrodalga ablasyon (MWA) yöntemlerini kullanarak yapılan lokal tedavilerinin klinik ve fonksiyonel sonuçları incelenmiştir.

Gereç-Yöntem
Çalışmaya i) ince iğne aspirasyon biyopsisi ile beniğn nodüler guatr tanısı konulmuş, ii) nodüle bağlı ağrı, yutma güçlüğü, boyunda yabancı cisim hissi ve kozmetik sorunları olan, iii) otonom nodüle bağlı hipertiroidizmi olan veya iv) malignite korkusu olan semptomatik hastalar dahil edilmiştir. Perkütan RFA ve MWA işlemleri ayaktan, lokal anestezi altında uygulanmıştır. Çalışmada 1.,3., ve 6. ay sonrasında ağrı, yutma güçlüğü ve yabancı cisim hissi semptom skor (0-10) ve nodül hacim değişiklikleri değerlendirilmiştir.

Bulgular
Çalışmaya 100 hasta (50 % RFA, 50 % MWA), 120 nodül dahi edilmiştir. RFA grubunda 1., 3., 6., aylarda ağrı skorları (4.48±1.72, 2.54±1.03, 1.60±0.63, 1.18±0.38, $p<0.01$), yutma güçlüğü skorları (4.10±2.15, 2.44±1.10, 1.48±0.64, 1.16±0,37, $p<0.01$), yabancı cisim hissi skorları (5.16±2.29, 3.20±1.44, 2.02±0.95, 1.48±0.61, $p<0.01$) azalmakta olup tüm skorlarda istatistiksel olarak anlamlı fark saptanmıştır. MWA grubunda 1., 3., 6., aylarda ağrı skorları (4.48±1.72, 2.80±1.17, 1.88±0.62, 1.22±0.41, $p<0.01$), yutma güçlüğü skorları (4.62±2.14, 2.80±1.32, 1.72±0.75, 1.14±0,35, $p<0.01$), yabancı cisim hissi skorları (5.16±2.29, 3.20±1.44, 2.02±0.95, 1.48±0.61, $p<0.01$) azalmakta olup tüm skorlarda istatistiksel olarak anlamlı fark saptanmıştır. RFA ve MWA grupları arasında ağrı ($p=0.764$), disfaji ($p=0.168$) ve yabancı cisim hissi ($p=0,221$) skorları açısından istatistiksel olarak anlamlı bir fark saptanmamıştır. RFA grubunda 6. ay sonunda ortalama volüm azalma oranı %65; MWA grubunda 6. ay sonunda ortalama volüm azalma oranı %68'dir. RFA ve MWA grupları arasında ablasyon öncesi ve 6. ay volüm değişimi arasında istatistiksel olarak anlamlı fark saptanmamıştır ($p=0.152$).

Sonuç
RFA ve MWA uygulamaları beniğn semptomatik tiroid nodüllerinin tedavisinde alternatif yöntemler olabilir. Sonuçlarımız bu uygulamaların güvenli ve etkin olduğunu göstermektedir.

P-072
Kliniğimizde Tiroid Papiller Karsinom ve Papiller Mikrokarsinomun Prognostik Faktörler ve Klinik özellikler Açısından Karşılaştırılması

Muzaffer Önder Öner, Mehmet Kadir Bartın, İlhan Taşdöven
T.C S.B.Ü Van Eğitim ve Araştırma Hastanesi Genel Cerrahi, Van

Amaç
Bu calışmada klinik ozellikler ve prognostik faktörler açısından papiller tiroid karsinomu (PTK) ile papiller mikrokarsinomunu (PMK) karşılaştırmayı amaçladık. PTK ve PMK arasındaki farklılıkları retrospektif olarak araştırarak uygun tedavi metodu seçimine katkıda bulunmayı amaçladık.

Gereç-Yöntem
Çalışmaya T.C İstanbul S.B.Ü Van Eğitim ve Araştırma Hastanesi Genel Cerrahi Kliniğinde takip edilen toplam 357 hasta dahil edildi. Bunların 243 (%68) PTK ve 114 (%32) PMK idi. Hastaların yaş, cinsiyet, özgeçmiş, tümör alt tipi, patolojik özellikler, cerrahi yöntem ve operasyon sonrası cerrahi komplikasyonları incelendi ve literatür ile karşılaştırıldı.

Bulgular
Hastaların ortalama takip suresi PTK olan hastalarda 32,7± 23,7 ay, PMK olan hastalarda ise 33,2±28,1 ay idi. PTK olan hastaların %82'si ve PMK olan hastaların %81'i kadındı. Hastalarımızın ortalama tanı yaşı 45,4±11,0 yıl idi. Erkek hastalarda ortalama tanı yaşı (48,2±10,4 yıl) kadın hastalara göre (40,3±12,0 yıl) anlamlı derecede yüksekti ($p<0,001$). PTK ve PMK 'lı hastaları arasında kapsül invazyonu, vaskuler invazyon, lenfnodu metastazı, uzak organ metastazı, bilateralite, multisentrisite, yaş, cinsiyet ve tümör alt tipi gibi prognostik faktoler açısından önemli bir fark tespit edilmedi. Lenf nodu metastazı multisentrik ve bilateral tümörlerde daha sıktı ($p=0,010$).

Sonuç
Vaskuler invazyon, kapsul invazyonu, uzak organ metastazı, bilateralite ve multisentrisite gibi kotu prognotitk faktörler acısından PTK ve PMK arasında önemli bir fark tespit edilmedi. Sonuç olarak elde etiğimiz bu bulgulara baktığımızda bu çalışmada özellikle bilateral veya multisentrik olan PMK olgularının izlem ve tedavisi PTK gibi yapılmalıdır.

P-073
Total Tiroidektomi Sonrası Gelişen Hipokalsemiyi Etkileyen Faktörler

Muzaffer Önder Öner, Mehmet Kadir Bartın, İlhan Taşdöven
T.C S.B.Ü Van Eğitim ve Araştırma Hastanesi Genel Cerrahi, Van

Amaç
Hipokalsemi tiroid ameliyatlarının en sık karşılaşılan komplikasyonlarından biridir. Ve bu durum günümüzde klinisyenler açısından hala önemini korumaktadır. Biz bu çalışmada tiroidektomi sonrası hipokalseminin ortaya çıkmasına sebep olabilecek faktörleri incelemeyi amaçladık.

Gereç-Yöntem
Hastalar yaş, cinsiyet, preoperatif tanı, hormonal durum, ameliyat süresi, ameliyatı yapan doktor, ameliyatta paratiroid hasarı olup olmadığı, paratiroid otoimplantasyon yapılıp yapılmadığı, preop dönemde antitiroid ajan kullanıp kullanmadığı, ameliyattaki kanama miktarları yönünden değerlendirildi. Hastalardan ameliyattan sonra 1. ve 2. günlerde serum kalsiyum ve fosfor düzeyi için, 1. günde paratiroid hormon düzeyi için kan örnekleri alındı. Ve souçları analiz edildi. Kategorik değişkenlerde ki-kare testi uygulandı. Tek değişkenli analizlerde hipokalsemi riskini belirlemek için lojistik regresyon modeli uygulandı.

Bulgular
Çalışmamıza dahil edilen toplam 98 hastanın 23'ünde hipokalsemi bulguları geliştiği görüldü. Hipokalsemi gelişen hastaların ağırlıklı olarak cinsiyeti kadındı, preoperatif tanısı tiroid kanseri ve toksik noduler guatrdı. Nodül boyutu 3 cm'den küçüktü. Yine bu hastalara operasyonda paratiroid hasarı ve sonucunda otoimplantasyon yapılmış olması, vitamin D düzeyinin düşük olması hipokalsemi gelişmesi ile ilişkili olduğu görüldü.

Sonuç
Çalışmamızda cinsiyet, preoperatif tanı, paratiroid hasarı, nodül boyutları ve Vitamin D eksikliği hipokalsemi gelişmesi üzerine etkili faktörler olarak bulunmuştur ancak hipokalsemi etyolojisini sadece bu faktörlere bağlamak doğru olmaz. Hipokalsemi daha çok multifaktoriyel bir durumdur ve aydınlatmak için daha kapsamlı çalışmalara ihtiyaç vardır.

P-074
Paratiroid Adenomu Görüntülemede Deneyimin Önemi

Necat Cin, Fatma Tatar, Yasin Peker, Haldun Kar, Halis Bağ, Evren Durak, Hüdai Genç
İzmir Katip Çelebi Üniversitesi, Atatürk Eğitim ve Araştırma Hastanesi, Genel Cerrahi Kliniği, İzmir

Primer hiperparatiroidi, bir veya daha fazla paratiroid bezinin otonomi kazanması ile parathormonun aşırı düzeylerde salgılanması sonucu hiperkalsemiye neden olan bir tablodur. Normal koşullarda, parathormon salınımını denetleyen negatif feedback sistemi, bu hastalıkta işlev dışıdır. İnsidansı 1/1000 dolayında olduğu kabul edilse de primer hiperparatiroidi olgularının büyük bölümü, asemptomatik ya da hafif semptomlarla seyrettiğinden yaşam boyu tanı alamayabilmektedirler. İzmir Katip Çelebi Üniversitesi Atatürk Eğitim ve Araştırma Hastanesi C Grubu Genel Cerrahi Kliniğinde, primer hiperparatiroidi tanısı ile opere edilen bir olgu üzerinden, deneyimli bir radyoloğun cerrahi yöntemin şekline katkısından söz edilecektir. Altmışbir yaşında bayan hastada, hipertansiyon etyolojisi araştırılırken saptanan hiperkalsemi ve parathormon yüksekliği nedeniyle endokrin uzmanlarınca yapılan tetkiklerde (ultrasonografi, teknesyum-99m MIBI sintigrafi, spect BT) odak saptanamayınca tarafımızdan cerrahi endikasyon açısından görüş istenmiştir. Hipertansiyon dışında endoskopide gastrit bulguları da olan hastaya MEN sendromları açısından ailesel sorgulama ve gerekli tetkikler de istenmiş fakat herhangi bir sendromik durum saptanmamıştır. Paratiroid hormonu: 185-180 pg/ml, kalsiyum: 11.8-11.4 mg/dl, fosfor: 2.6-2.7 mg/dl, böbrek fonksiyon testleri ve görüntülemeleri ile birlikte kemik mineral yoğunluğu olağan olan hasta için 4 bez eksplorasyonu planlanırken, son olarak farklı ve boyun ultrasonografisi konusunda deneyimli bir radyoloğa yaptırılan kontrol tiroid ultrasonografisinde, tiroid lojunda, sol altta 1.5x2 cm boyutlu paratiroid adenom kuşkulu lezyon saptanması üzerine, dört bez eksplorasyonu girişimi yerine sadece sol alt beze yönelik minimal invaziv paratiroidektomi işlemini takiben quick parathormon çalışılmış ve parathormon değerinin 185'den 23 pg/ml'e düşmesi üzerine operasyona son verilmiştir. Sorunsuz şekilde taburcu edilen hastanın olağan kontrolleri devam etmektedir. Teknesyum-99m MIBI sintigrafi tetkikinde, bazı olgularda radyoaktif maddenin paratiroid adenomundan erken washoutu nedeniyle tanı güçlüğü olabilmektedir. Primer hiperparatiroidili hastalarda standart yöntemlerle lokalizasyon tesbiti yapılamadığında, ameliyat yöntemi kararından önce deneyimli bir radyoloğun katkısı göz ardı edilmemelidir.

P-075
İntraoperatif Sinir Monitorizasyonunun Standardizasyonunun Non-reküren Laringeal Sinirin Erken Saptanmasına Katkısı

Nurcihan Aygün[1], Mert Tanal[2], Mehmet Uludağ[2], Adnan İşgör[3]
[1]Siverek Devlet Hastanesi, Şanlıurfa
[2]Sağlık Bilimleri Üniversitesi, Şişli Hamidiye Etfal Eğitim ve Araştırma Hastanesi, Genel Cerrahi Kliniği, İstanbul
[3]Bahçeşehir Üniversitesi, Tıp Fakültesi, Genel Cerrahi Anabilim Dalı, İstanbul

Amaç
Non-reküren inferior laryngeal sinir (NRLS) nadir bir anomali olup, görülme sıklığı %1'in altındadır ve sıklıkla sağ tarafta görülmektedir. NRLS tiroidektomi sırasında sinir yaralanması riskini arttıran bir durumdur. İntraoperatif sinir monitorizasyonu (İONM) kullanımı giderek artmakta olup, standart İONM prensipleri ve elektrofizyolojik verilerin NRLS sinirin saptanmasına katkısını değerlendirmeyi amaçladık.

Gereç-Yöntem
İONM klavuzluğunda tiroidektomi yapılan ve İONM yardımı ile NRLS saptanan 2 olgunun verileri değerlendirildi.

Olgu 1: Multinodüler guatr nedeni ile opere edilen 48 yaşında kadın hastanın sağ tarafı opere edilirken vagus sinyali alınmak üzere karotis kılıfı açıldı. Karotis arter posteriorunda nervus vagus bulundu. İkinci trakeal halka seviyesinde vagus uyarısı ile 158 μV amplitüd, 3.8 ms gecikme zamanı saptandı. Vagus kraniale doğru uyarıldığında vagusta amplitüd değerinin belirgin olarak arttığı saptandı. Diseksiyonla NRLS belirlendi. NRLS'nin vagustan çıktığı nokta proksimalinde vagusun uyarısı ile alınan amplitüd 2353 μV, gecikme zamanı 3.8 ms olarak belirlendi.

Olgu 2: Multinodüler guatrlı 61 yaşında erkek hasta sağ lobtaki nodülün ince iğne aspirasyon biyopsisinde papiller tiroid kanseri şüphesi ile opere edildi. Dördüncü trakeal halka seviyesinde karotis kılıfı açıldı. Karotis kılıfı içinde karotis posterioruna kadar nervus vagus bulunamadı. Karotis medialinde nervus vagus bulundu, uyarı ile nervus vagustan sinyal alınmadı. Nervus vagus superiora doğru krikoid kıkırdak seviyesinde uyarıldığında nervus vagustan 308 μV amplitüd, 3.75 ms gecikme zamanlı sinyal alındı. Karotis medialinde yapılan diseksiyonla sinyal alınan seviyede nervus vagustan ayrılan NRLS görüldü.

Sonuç
Standart İONM uygulamaları NRLS saptanmasına önemli katkı sağlayabilir. Orta tiroid lobu seviyesinde vagus kılıfı açıldığında karotis posteriorunda veya karotis mediali yerleşimli nervus vagus varlığında NRLS akla gelmelidir. Bu seviyeden vagustan uyarı sinyali alınmadığında veya düşük amplitüd değeri varlığında vagus kraniale doğru uyarılmalıdır. Vagustan sinyal alınan noktada EMG dalgası gecikme zamanının 4 ms altında olması NRLS varlığını gösteren en önemli verilerden birisidir. Bu veriler NRLS'nin erken saptanmasına katkı sağlayarak, yaralanma riskini azaltabilir.

P-076
Primer Hiperparatiroidili Hastalarda Paratiroid Adenomu için En İyi Lokalizasyon

Osman Toktaş[1], Ali Rıza Karayıl[1], Özkan Yılmaz[1], Necat Almalı[1], Abdussamet Batur[2], Murat Atmaca[3], Murat Alay[3], Saliha Yıldız[3], Rıfkı Üçler[3], Mehmet Çetin Kotan[1]
[1]Yüzüncü Yıl Üniversitesi, Tıp Fakültesi, Genel Cerrahi Anabilim Dalı, Van
[2]Yüzüncü Yıl Üniversitesi, Tıp Fakültesi, Radyoloji Anabilim Dalı, Van
[3]Yüzüncü Yıl Üniversitesi, Tıp Fakültesi, Endokrinoloji Anabilim Dalı, Van

Amaç
Minimal invaziv cerrahi(MIC) akımı cerrahinin her alanını etkilediği gibi paratiroit cerrahisini de önemli derecede etkiledi. Özelllikle paratiroit adenomlarından kaynaklanan primer hiperparatiroidide MIC çok daha önemli hale geldi. MIC'nin başarısı ameliyatın gidişatını etkileyen en önemli factör olan adenomun başarılı bir şekilde lokalizasyonuna bağlıdır. Biz de bu çalışmada paratiroid adenoma nedeniyle kliniğimizde opere ettiğimiz primer hiperparatiroidili olgularda lokalizasyonu nasıl yaptığımızı ve başarı oranımızın ne olduğunu literatur eşliğinde tartışmayı amaçladık.

Gereç-Yöntem
Temmuz 2011-Temmuz 2016 yılları arasında Yüzüncü Yıl Üniversitesi Genel Cerrahi Kliniğinde primer hiperparatiroidi nedeniyle opere edilen 256 olgunun dosyaları retrospektif olarak incelendi. Olgular radyoloji kliniğince(dış merkez ve merkezimiz) yapılan boyun veya tiroid ultrasonografisi(usg), endokrin kliniğince(merkezimizin endokrin kliniği) yapılan usg, sintigrafi(dış merkez ve merkezimiz) çekilen olgular ve diğer görüntüleme yöntemleri(boyun BT, boyun MR) kullanılan olgular şeklinde gruplandırıldı. Ve bu grupların doğruluk oranları istatistiksel olarak hesaplandı. 4 bez hiperplazisi olan, paratiroid adenomu ektopik lokalizasyonda olan ve 18 yaşından küçük olgular çalışmaya alınmadı.

Bulgular
Olgularımızın cinsiyet dağılımı %88.7'si (227 olgu) kadın, %11.3'ü (29 olgu) erkek ve yaş ortalaması 54 yıl(21-94) idi. Olguların 32'sine(%14.8) radyoloji tarafından usg, 4 olguya boyun BT, 2 olguya da boyun MR yapılmıştı, 186'sına(%72.7) endokrin kliniği tarafından usg yapılmıştı, 76'sına(%19.7) sintigrafi çekilmişti ve 44'üne(%17.2) endokrin kliniğince usg yapılmış ve aynı zamanda hastaya sintigrafide çekilmişti. Olguların 239'unda(%93.4) post op erken bakılan paratiroit hormon(PTH) düşmüş iken 17'sinde(%6.6) PTH düşmemiş ve bundan dolayıda recerrahi gerekmişti. Radyoloji klinğince çekilen usg'lerde doğruluk oranı %92, endokrin kliniğince çekilen usg'nin doğruluk oranı %86, nükleer tıp kliniğince çekilen sintigrafinin doğruluk oranı %69 idi. Endokrin kliniğince usg yapılan, öncesinde veya sonrasında da sintigrafi çekilen olgularda doğruluk oranı %82 idi.

Sonuç
Paratiroit cerrahisinde özellikle minimal invaziv cerrahi yapılan olgularda ameliyatın gidişatını belirleyen en önemli faktör preop adenomun lokalizasyonun doğru yapılmasıdır. Literatürde farklı çalışmalar olamakla birlikte çalışmamızda radyoloji ve endokrin kliniği tarafından yapılan usg'nin doğruluk oranlarının yüksek olduğunu gördük.

P-077
Primer Hiperparatiroidili Hastalarda İlk Minimal İnvaziv Cerrahi Sonuçlarımız

Osman Toktaş[1], Baran Yerlikaya[1], Öztekin Çıkman[1], Remzi Kızıltan[1], Sebahattin Çelik[1], Nurettin Yüzkat[2], Sadi Elasan[3], M. Çetin Kotan[1]
[1]Yüzüncü Yıl Üniversitesi, Dursun Odabaş Tıp Merkezi, Genel Cerrahi Anabilim Dalı, Van
[2]Yüzüncü Yıl Üniversitesi, Dursun Odabaş Tıp Merkezi, Anesteziyoloji Anabilim Dalı, Van
[3]Yüzüncü Yıl Üniversitesi, Dursun Odabaş Tıp Merkezi, İstatistik Anabilim Dalı, Van

Amaç
Minimal invaziv cerrahi(MIC) akımı cerrahinin her alanını etkilediği gibi paratiroit cerrahisini de etkiledi. Özellikle paratiroit adenom kaynaklı primer hiperparatiroidili olgularda minimal invaziv cerrahi yada focus paratiroidektomi çok daha önemli hale geldi. Biz de bu çalışmada paratiroid adenomu nedeniyle kliniğimizde focus paratiroidektomi yaptığımız primer hiperparatiroidili olguları literatür eşliğinde tartışmayı amaçladık.

Gereç-Yöntem
Temmuz 2014-Kasım 2016 yılları arasında Yüzüncü Yıl Üniversitesi Genel Cerrahi Kliniğinde primer hiperparatiroidi nedeniyle opere edilen 84 olgunun dosyaları retrospektif olarak incelendi. Olguların demografik özelliklerine bakıldı. Olgulara lokalizasyon için endokrinoloji veya radyoloji kliniği tarafından ultrasonografi veya nükleer tıp bölümü tarafından paratiroid sintigrafisi yapılmıştı. Cerrahi; lokalizasyona göre sternokloidomastoid kasın sağ veya sol medial kenarına 1.5-2 cm lik transvers kesi yapıldı.(Şekil-1) Tiroid önü strep kaslar ve tiroid glandı mediale ekarte edilip paratiroid lojuna laşıldı ve adenom en-blok olarak çıkartıldı(Şekil-2), şeklinde idi. Dört bez hiperplazisi olan, paratiroid adenomu ektopik lokalizasyonda olan ve 18 yaşından küçük olgular çalışmaya alınmadı.

Bulgular
Bütün olgular laburatuar ve klinik olarak hiperparatiroidi ile uyumlu idi. Olgularımızın cinsiyet dağılımı %81'i (68 olgu) kadın, %19'u (16 olgu) erkek ve yaş ortalaması 51.48 yıl(23-87) idi. Paratiroid adenomunun preop lokalizasyon yerinde bulma oranımız %85.7 idi. %11.9 (10 olgu)olguda farklı lokalizasyonda adenom bulunup çıkartıldı. %2.4 (2 olgu) olguda ise post op PTH değerleri sebat etti. Bu olgularda patoloji sonucu paratiroid adenomu gelmesine ve kalsiyum değerleri normal sınırlarda seyretmesine rağmen pth değerleri 130-200 pg/ml dolaylarında seyretti.

Sonuç
Literature baktığımızda primer hiperparatiroidinin en sık nedeni tek gland adenomudur. Literatürde bir çok çalışma olmakla birlikte doğru hastada ameliyat süresinin kısalığı, cerrahinin başarısının yüksek olması, local anestezi yöntemi ilede uygulanabilmesi ve iyi kozmesiz sağlaması gibi bir çok nedenden dolayı MIC veya focus paratiroidektomi uygun ellerde gold standart olabilecek bir yöntem olduğunu düşünüyoruz.

P-078
Paratiroid Cerrahisinde Ekstrem Olgular

Osman Toktaş, Baran Yerlikaya, Necat Almalı, Öztekin Çıkman, Özgür Kemik, M. Çetin Kotan
Yüzüncü Yıl Üniversitesi, Dursun Odabaş Tıp Merkezi, Genel Cerrahi Anabilim Dalı, Van

Amaç
Toplumda ki hiperkalseminin en sık nedeni olan hiperparatiroidinin tedavisi cerrahidir. Primer hiperparatiroidinin en sık nedeni de paratiroid adenomlarıdır. Adenomlar normal lokalizasyonlarda olabileceği gibi ektopik lokalizasyonlarda da olabilirler. Bundan dolayı paratiroid cerrahisi her zaman yüz güldürücü olmamaktadır. Biz de bu çalışmada paratiroid adenomu nedeniyle kliniğimizde opere ettiğimiz primer hiperparatiroidili olgularda paratiroid hormonunun(pth) düşmediği veya persiste ettiği ve recerrahi gerektiren olguları literatur eşliğinde tartışmayı amaçladık.

Gereç-Yöntem
Temmuz 2012-Kasım 2016 yılları arasında Yüzüncü Yıl Üniversitesi Genel Cerrahi Kliniğinde primer hiperparatiroidi nedeniyle opere edilip pth değerleri sebat eden 8 olgunun dosyaları retrospektif olarak incelendi. Olguların 6'sı kadın 2'si erkek idi. Olguların yaş ortalaması 61 yıl(42-82)idi. Tüm olgular laboratuvar ve klinik olarak hiperparatiroidi ile uyumlu idi. Olgulara lokalizasyon için endokrinoloji veya radyoloji kliniği tarafından ultrasonografi veya nükleer tıp bölümü tarafından paratiroid MİBİ sintigrafisi yapılmıştı. Olguların preop görüntüleme modalitelerindeki lokalizasyon uyumsuzluğu, cerrahi deneyimin yetersiz olması, bazen de her şeye rağmen paratiroid adenomunun bulunamaması gibi nedenlerden dolayı ilk cerrahi sonrası kalsiyum(ca) ve pth değerleri sebat ettiği için hastalara ikincil cerrahiler yapıldı. 6 olguda ikinci cerrahiden sonra pth ve ca değerleri düştü. 1 olguda ikinci cerrahiye rağmen pth ve ca değeri düşmedi. 1 olguda da cerrahi sonrası pth düşmedi sonrasında hastaya paratiroid sintigrafisi ve boyun-toraks bilgisayarlı tomografisi çekildi. Paratiroid adenomu lehine lezyon bulunmayan hastanın ca değerleri normal ve pth değerleri de 150 pg/ml dolaylarında seyrettiği için hasta medikal tedavi ile takip edildi.

Sonuç
Elimizde çok iyi preop görüntüleme modaliteleri olmasına rağmen, insan da farklı lokalizasyonlarda bulanma ihtimalinin yüksek olduğu bir organda minimal invaziv cerrahi yapmak her zaman istenildiği gibi sonuçlanmamakta. Hiperparatiroidi bize tıbbın en temel prensiplerinden olan 'hastalık yoktur hasta vardır' prensibini en güzel şekilde gösterdiğini düşünmekteyiz.

P-079
Primer Hiperparatiroidizm Tedavisinde Başarıyı Artıran Faktörler

Ahmet Cem Esmer, Orhan Yalçın, Özgür Yüzer, Arzu Atalay Akan, Semra Günay, Burak Güney, Deniz Tazeoğlu
SB Okmeydanı Eğitim ve Araştırma Hastanesi, Meme /Endokrin Cerrahi Servisi, İstanbul

Amaç
Primer hiperparatiroidizm hastalarında son yıllarda standart bilateral boyun eksplorasyonu yerine, seçilmiş hastalarda minimal insizyon ile paratiroidektomi tercih edilmeye başlanmıştır. Hangi grup hastaya minimal insizyonun uygun olduğunu tespit etmek için bazı çalışmalar yapılmış ve bunlara dayanarak bir takım indeksler önerilmiştir. Biz de bu çalışmada kendi klinik olgularımızda bu parametrelerin geçerliliğini değerlendirmek amacıyla bu çalışmayı planladık.

Gereç-Yöntem
Çalışmamızda Ocak 2009-2016 tarihleri arasında Okmeydanı Eğitim ve Araştırma Hastanesi Meme/Endokrin Cerrahi Kliniğinde Primer hiperparatiroidizm tanısıyla ameliyat edilmiş hastaların dosyaları retrospektif olarak incelenip sonuçlar istatistiksel olarak değerlendirildi.

Bulgular
Primer hiperparatiroidi tanısı ile ameliyat olan 166 hasta çalışmaya alındı. Bu hastaların 14'ünün çoklu bez hastalığı olduğu görüldü. Tekli bez ile çoklu bez hastaları arasında yaş ve cinsiyet açısından istatistiksel olarak fark olmadığı saptandı. Çoklu bez hastalarında piyes boyutu ve ağırlığının istatistiksel olarak daha düşük olduğu gözlendi. Ameliyat öncesi ve sonrası kalsiyum ile parathormon(Pth) değerlerinde ise bir fark olmadığı gözlendi. Minimal invazif paratiroidektomi(MIP) ya da bilateral boyun eksplorasyonu ile paratiroidektomi yapılan hastalar istatistiksel olarak karşılaştırılarak gruplar arası fark olmadığı gözlendi. Mevcut parametreler önerilen indekslere uygulandı.

Sonuç
Primer hiperparatiroidizm hastalarında tekli bez ve çoklu bez hastalığı ayrımı için biyokimyasal parametreler ile görüntüleme yöntemlerinin korelasyonuna dayalı skorlama sistemleri öneren çalışmalar mevcuttur. Bu skorlama sistemlerinin ve değerlendirme parametrelerinin etkinliği bizim hastalarımızda değerlendirildi. Bizim hastalarımızda CaPTHUS skorlama sisteminin faydalı olduğu tespit edilirken, Wisconsin indeksi ise hasta sayısının azlığından dolayı istatistiksel olarak az bir farkla anlamlandırılamamıştır. Bu yüzden tekli bez ve çoklu bez hastalığı ayrımını kolaylaştırmak için daha geniş ve prospektif çalışmaların gerekliliği söz konusudur. Minimal insizyon ile bilateral boyun eksplorasyonu karşılaştırmasında, şeçilmiş hastalarda MIP için güvenilir olduğu belirlenmiştir.

P-080
İntraoperatif Gama Prob Eşliğinde Mediastinal Yerleşimli Ektopik Paratiroid Adenomu Eksizyonu: Nadir ve Zor Bir Olgu

Özlem Zeliha Sert[1], Mustafa Berkeşoğlu[2], Abdülkadir Bilgiç[3], Pınar Pelin Özcan Kara[4], Zehra Pınar Koç[4], Ahmet Dağ[2]
[1]Erciş Devlet Hastanesi, Genel Cerrahi, Van
[2]Mersin Üniversitesi, Tıp Fakültesi, Genel Cerrahi Ana Bilim Dalı, Mersin
[3]Mersin Üniversitesi, Tıp Fakültesi, Kalp Damar Cerrahi Ana Bilim Dalı, Mersin
[4]Mersin Üniversitesi, Tıp Fakültesi, Nükleer Tıp Ana Bilim Dalı, Mersin

Primer hiperparatiroidizm paratiroid bezlerinden birinin veya birden fazlasının aşırı miktarda parathormon salgılaması sonucu oluşan klinik tablodur. Primer hiperparatiroidinin en sık sebebi paratiroid adenomudur. Ektopik paratiroid adenomu nadir görülse de cerrahi tedaviyi komplike hale getirebilir, morbiditeyi arttırabilir ve başarı oranını düşürebilir. Ektopik paratiroid adenomunun sıklıkla görüldüğü yerlerden biri de mediastendir. Paratiroid cerrahisinde esas sorun ektopik paratiroid dokularının lokalizasyonunun belirlenmesi ve cerrahi eksizyondur. Bu sunumda; anterior mediastende ektopik yerleşimli paratiroid adenomunun sternotomi yapılarak intraoperatif gama prob eşliğinde eksizyonunu yaptığımız zor bir olguyu sunmayı amaçladık.

12 yıl önce sol nefrektomi, 9 yıl önce total tiroidektomi ve eş zamanlı sternotomi ile sağ klavikula eksizyonu ve paratiroidektomi yapılan 66 yaşında erkek hasta yaygın kemik ağrıları, halsizlik ve yorgunluk nedeni ile başvurmuştur. Yapılan kan tetkiklerinde, kalsiyum: 14,5 mg/dL, fosfor: 2,5 mg/dL, parathormon: 692 pg/mL saptanmıştır. Ayrıca, hastaya çekilen Tc99m sestamibi sintigrafisinde; manibrum sterni posteriorunda şüpheli büyük ektopik paratioid adenomu ve toraks bilgisayarlı tomografisi ile incelenmesi sonucunda 22x35 mm boyutunda ön mediastende ektopik paratiroid adenomu saptanmıştır. Sternotomi ile yapılan eksplorasyonda ve intraoperatif gama prob eşliğinde anterior mediastende manibrum sterninin posterior inferiorunda adenom bulunup eksize edilmiştir. Postoperatif parathormon ve kalsiyum düzeyleri dramatik bir şekilde düşerek normal seviyeye geldi (sırasıyla 16 pg/mL ve 8,42 mg/dL).

Paratiroid adenomlarında en etkin tedavi şekli cerrahidir. Nadir de olsa paratiroid adenomlarının ektopik olabileceği göz önünde bulundurulmalıdır. Ektopik paratiroid adenomunun preoperatif ve intraoperatif lokalizasyonunun başarılı cerrahi için kritik bir öneme sahip olduğunu düşünmekteyiz.

P-084
Tiroid Cerrahisi Geçiren 3059 Hastanın Klinikopatolojik Verilerinin Retrospektif Olarak Değerlendirilmesi

Yusuf Yağmur[1], Sami Akbulut[2], Hamdi Sakarya[1], Serdar Gümüş[1], Zeynep Şener Bahçe[1], Nilgün Söğütçü[3]
[1]Diyarbakır Eğitim ve Araştırma Hastanesi, Genel Cerrahi Bölümü, Diyarbakır
[2]İnönü Üniversitesi, Tıp Fakültesi, Genel Cerrahi Anabilim Dalı, Malatya
[3]Diyarbakır Eğitim ve Araştırma Hastanesi, Patoloji Bölümü, Diyarbakır

Amaç
Bu çalışmanın amacı tiroid cerrahisi geçiren hastaların klinik parametreleri ile permenant histopatolojisi arasındaki ilişkiyi değerlendirmektir.

Gereç-Yöntem
Haziran 2006 ile Mart 2014 tarihleri arasında kliniğimizde benign veya malign hastalık ön tanılarıyla tiroid cerrahisi yapılan 3059 hastanın yaş, cinsiyet, nodül çapı, nodül lokalizasyonu, tiroid fonksiyon testleri ve patoloji raporları gibi parametreleri iki araştırmacı tarafından retrospektif olarak incelendi. Hastaların demografik ve klinik parametreleri ile permenant patoloji sonucu arasında herhangi bir ilişki olup olmadığı Pearson-Chi square, Pearson's Chi-Square, Independent Sample T testi, ROC Curve ve Youden J Index gibi istatistiksel yöntemler kullanılarak araştırıldı.

Bulgular
Yaşları 15 ile 90 arasında değişen 3059 hastanın 2727'sinde benign tiroid hastalığı saptanırken 332'sinde malign tiroid hastalığı tesbit edildi. En sık rastlanan benign hastalıklar noduler hiperplazi (n=2063) ve foliküler adenoma (n=219) iken en sık rastlanan malign hastalıklar papiller tiroid kanseri (n=171) ve papiller mikrokarsinom (n=88) idi. Permenant patoloji sonucu ile cinsiyet (p=0.36) veya tiroid fonksiyon testleri(p=0.12) arasında istatistiksel olarak anlamlı bir ilişki saptanmadı. Buna karşın patoloji raporu malign olan hastaların yaşı (46.8±4.2) patoloji raporu benign olan hastalara (43.7±12.9 yaş) göre daha yüksek idi ve bu fark istatistiksel olarak anlamlı idi (p<0.001). Benzer şekilde malign tiroid hastalığı olanlarda nodül boyutu (30.8±13.5 mm) benign tiroid hastalığı olan hastalardaki nodül boyutundan (28.3±13.4 mm) daha büyüktü ve bu fark istatistiksel olarak anlamlı idi (p=0.002). ROC Curve ve Youden Index J teknikleri kullanılarak elde edilen nodül boyutu ile ilgili en uygun kesim noktasının (>26 mm) sensitivite ve spesifisite oranları sırasıyla %60 ve %49.05 olarak belirlendi. İİAB ile permenant patoloji sonucu arasındaki ilişki çapraz tablolama tekniği ile değerlendirildi. İİAB'nin sensitivitesi, spesifisitesi, positive predictive value, negative predictive value ve accuracy değerleri sırasıyla 4.17 %, 100%, 10.43 %, 100 %. 89.96% ve 90.4% olarak hesaplandı.

Sonuç
Bu çalışma yaşın ileri olması, nodül çapının büyük olması özellikle de >26 mm olması gibi fakötlrerin malignite ile ilişkili olduğunu göstermiştir.

P-085
Sternotomisiz- Kocher Kesisi ile Retrostenal İntratorasik Subcarinal Dev Guatr: Tiroidektomi -Video Olgu Sunumu

Selman Alkan, Mehmet Erikoğlu, Melek Yalçın
Necmettin Erbakan Üniversitesi, Meram Tıp Fakültesi, Genel Cerrahi Ana Bilim Dalı, Konya

Retrosternal /substernal guatr tiroid bezinin mediasten içine doğru uzanım göstererek büyümesi olarak tanımlanır. Primer ve sekonder olarak sınıflandırılmaktadır. Bası belirtisi, hipertiroidi/hipotiroidi, malignite ve hatta profilaktik olarak tiroidektomi yapılabilir. Kliniğimize başvuran 54 yaşında nefes darlığı ve yutma güçlüğü şikâyetleri olan bir erkek hastada intratorasik uzanım gösteren carinanın altına kadar ilerlemiş, sağ mediastende trakeaya bası yapmış, intratorasik boyutları 13x6x4 cm ebatında nodüler guatr mevcuttu. Hastaya yapılan servikal insizyondan total tiroidektomi almeliyatı olgusunu video sunum olarak paylaşmayı amaçladık.

P-086
Tiroid Glanda Metastaz Yapan Meme Kanseri, Olgu Sunumu

Selman Alkan, Mehmet Aykut Yıldırım, Faruk Aksoy
Necmettin Erbakan Üniversitesi, Meram Tıp Fakültesi, Genel Cerrahi Ana Bilim Dalı, Konya

Tiroid ince iğne aspirasyon biyopsilerinde %0,2 sinde metastatik hastalık tespit edilmektedir. Meme karsinomlarının tiroid bezine metastazları diğer malign hastalıklara nispeten daha yaygındır. Biz bu olgumuzda sol memede infiltratif duktal karsinom nedeni ile modifiye radikal mastektomi ameliyatı yapılmış olan 56 yaşında kadın hastada cerrahi sonrası 6 yıllık takiplerinde tespit edilen tiroid metastazı olgusunu sunmaktayız.

P-087
Kolon Kanserinin Tiroid Glanda Metastazı Olgu Sunumu

Mehmet Aykut Yıldırım, Selman Alkan, Alper Varman, Ahmet Tekin, Faruk Aksoy
Necmettin Erbakan Üniversitesi, Meram Tıp Fakültesi, Genel Cerrahi Ana Bilim Dalı, Konya

Kolorektal kanserler dünya genelinde en sık mortalite ve morbidite nedenlerinin arasındadır. En sık metastazları bölgesel lenf nodlarına, karaciğere, akciğere ve peritonadır. Kolorektal kanserlerin tiroid bezine metastazı nadir görülmektedir (%1,4-3). Primer kaynağı böbrek ve meme olan metastatik tiroid kanserlerine nispeten kolon kanseri metastazları daha agresif seyreder. Biz bu olgumuzda 43 yaşında lokal ileri rektum adenokarsinomu nedeni ile neoadjuvan tedavi sonrası ameliyat edilen ve adjuvan tedavi alan bir hastada kolon kanseri tanısı koyulduktan üç yıl sonra ortaya çıkan tiroid metastazı olgusunu sunmaktayız.

P-088
Adrenal Cerrahi Deneyimimiz

Semra Günay[1], Orhan Yalçın[1], Özgür Yüzer[1], Seyda Kadir Mekke[1], Mine Adaş[2]
[1]S.B.Ü Okmeydanı Eğtim ve Araştırma Hastanesi Cerrahi Kliniği Meme ve Endokrin Cerrahi Bölümü, İstanbul
[2]S.B.Ü Okmeydanı Eğtim ve Araştırma Hastanesi Endokrinoloji Bölümü, İstanbul

Adrenal cerrahisinde endikasyonlar ve cerrahi yöntem zaman içinde değişmiş, olgu seçimi ve deneyimin etkisi öne çıkmıştır.

Amaç
Kliniğimizde son 3 yılda adrenalektomi yapılan olguları ve deneyimimizi paylaşmak.

Gereç-Yöntem
Ocak 2014 ile Aralık 2016 arasında adrenal cerrahisi yapılan 29 olgu geriye dönük olarak, cerrahi tedavi için seçim kriterleri, girişimin şekli, komplikasyon ve patoloji sonuçlarının ön tanı ile uyumluluğu yönünden irdelendi.

Bulgular
Endokrin konseyinde ele alınan olguların 17'si hormonal olarak aktif (6 olgu Cushing 11 i Feokromasitoma) 9 u nonfonksiyone, 2 si metastatik tümör, biri ganglionöroma ön tanısıyla cerrahiye aday oldu. Yaş ortalaması 46 (22-72), kadın erkek oranı yaklaşık 2/1(%64/36) idi. Yirmidokuz olguya 16 sı sağ, 12ü sol, birine bilateral (sol total,sağ korteks koruyucu) toplam 30 adrenalektomi yapıldı. Cerrahi teknik olarak 3 ü açık 26 olgu laparoskopik olarak başlandı. Açık başlanan olguların tümör çapı 9,8 ve 9 cm, biri daha önce 2 kez batın ameliyatı geçirmiş idi. Laparoskopik başlanan olguların 5 inde açık cerrahiye geçildi. İkisi damar yaralanması, ikisinde yapışıklık, birinde tümörün büyüklüğü bu kararı almamıza neden oldu. Postoperatif patolojik incelemede 16 olgu adenom,11 feokromasitoma, 1 olgu malin melanom metastazı, bir olgu ganglionöroma tanısı aldı. Dört olguda komplikasyon görüldü, ikisinde kanama, birinde (B hücreli lenfoma tanılı olgu, safra kesesi anomalisi ve kolesistoduodenal fistül saptanandı)postop erken döenmde sepsis oluştu. Üç olguya relaparotomi ile ikisinde hemostaz, birinde batın yıkama, duodenostomi ve drenaj yapıldı; bu olgu 11. gün yoğun bakımda ex oldu. Cushing tanılı bir olguda adrenal yetmezlik gelişti ve medikal tedavi ile düzeldi., Patoloji sonuçları ilk tanı ile karşılaştırıldığında Feokromasitoma için tamamı (%100) metastatik tümörlerin biri (%33) doğrulandı. Metastatik tümör kuşkulu bir olgu adenom diğeri ise periadrenal bronşial kişt tanısı aldı, diğer olgularda ise sonuçlar uyumlu bulundu.

Sonuç
Adrenal kitlelerin cerrahisi için olgu seçim multi displiner yapılmalıdır. öncelikli tercihimiz olan laparoskopik cerrahinin uygun olgularda güvenle uygulanabileceği kanısındayız.

P-090
Nüks Primer Hiperparatiroidinin Oldukça Nadir Bir Nedeni: Paratiromatozis

Mehmet Hacıyanlı[1], Serkan Karaıslı[1], Selda Gücek Hacıyanlı[1], Ahmet Atasever[1], Demet Arıkan Etit[2]
[1]İzmir Katip Çelebi Üniversitesi, Atatürk Eğitim ve Araştırma Hastanesi, Genel Cerrahi Kliniği, İzmir
[2]İzmir Katip Çelebi Üniversitesi, Atatürk Eğitim ve Araştırma Hastanesi, Patoloji Kliniği, İzmir

Amaç
Paratiromatozis, hiperfonksiyone paratiroid dokusu içeren nodüllerin olduğu nadir bir rekürren hiperparatiroidi(HPT) nedenidir. Paratiromatozis ortaya çıkması için çeşitli teoriler bulunsa da, genellikle HPT nedeniyle yapılan boyun cerrahisinin sonucu olarak ortaya çıkmaktadır ve sekonder HPT hastalarında gelişir. Primer HPT olgularında oldukça nadirdir. Burada tiroidektomi ve paratiroidektomi öyküleri olan nüks primer HPT'li hastada ortaya çıkan paratiromatozis ve tedavisi sunuldu.

Olgu
63 yaşında kadın hasta acil servise bulantı ve kusma ile başvurdu. Kalsiyum ve Parathormon(PTH) yüksekti. 1996'da subtotal tiroidektomi ve 2013'te primer HPT nedeni ile sol lobektomi+sol üst paratiroidektomi öyküsü mevcut olup detaylı önceki operasyon bilgilerine ulaşılamadı. Hastaya yapılan Tc99m sestamibi sintigrafisinde odak saptanmadı. Boyun ultrasonografisinde ise sağ sternokleidomastoid kası anteriorunda paratiromatozis açısından kuşkulu, birbirine komşu 6 adet çapları cm'ye ulaşan nodüler yapılar görüldü. Hastanın boyun bilgisayarlı tomografisi de benzer özellikte idi (Resim 1). Aspiratta PTH değeri 352590 pg/dl bulundu. Hastaya tüm nodülleri ve çevre dokuyu içerecek şekilde an-blok rezeksiyon yapıldı(Resim 2a) ve intraoperatif PTH yeterli düştü. Hasta normokalsemik ve normal PTH değerleri ile taburcu edildi. Patoloji sonucu paratiromatozis olarak raporlandı(Resim 2b). Hasta 4 aydır normokalsemik olarak izlemdedir.

Sonuç
Paratiromatozis, Primer HPT olgularında son derece nadir olup dünyada bildirilmiş çok az olgu bulunmaktadır. Paratiromatozis boyun cerrahisi sırasında paratiroid doku ekilimi ile ilişkilidir. Bu olguda önceki cerrahilerde paratiroid dokusu ekilip ekilmediği bilinmemekle birlikte ekilmiş olabileceği ve bu zeminde gelişmiş olabileceğini düşünüyoruz. Paratiromatozis genellikle boyunda multipl nodüller ve nadiren palpabl kitle şeklinde ortaya çıkar. Ameliyat öncesi tanı koymak zordur. Boyun cerrahisi öyküsü olan rekürren primer HPT olgularında nadir de olsa paratiromatozis mutlaka akla gelmelidir. Ameliyat öncesi uygun lokalizasyon çalışmalarının ardından tüm odakların ve çevre salim dokuların çıkarıldığı anblok rezeksiyon küratif tedavidir.

P-091
Nadir Bir Adrenal Patoloji: Adrenal Kistik Lenfanjiyom

Emine Özlem Gür[1], Serkan Karaıslı[1], Turan Acar[1], Selda Gücek Hacıyanlı[1], Demet Arıkan Etit[2], Mehmet Hacıyanlı[1]
[1]İzmir Katip Çelebi Üniversitesi, Atatürk Eğitim ve Araştırma Hastanesi, Genel Cerrahi Kliniği, İzmir
[2]İzmir Katip Çelebi Üniversitesi, Atatürk Eğitim ve Araştırma Hastanesi, Patoloji Kliniği, İzmir

Amaç
Adrenal kistler nadir görülen lezyonlardır. Endotelyal kistler(%45), pseudokistler(%39), epitelyalkistler(%9) ve parazitik kistler(%7) olarak sınıflandırılırlar. Endotelyal kistler; hemanjiyom, hamartom ve lenfanjiyom alt gruplarından oluşur. Bu yazımızda, insidental olarak saptanan adrenal lenfanjiyom(AL) olgusunu sunmayı amaçladık.

Olgu
34 yaşında kadın hasta, dış merkezde rutin kontroller sırasında bilgisayarlı tomografide(BT) sol adrenalde 6 cm çapında solid duvar yapısı taşıyan kistik kitle saptanması üzerine hastanemize başvurdu(Resim 1). Öyküsünde tiroid malignitesi nedeniyle total tiroidektomi ve radyoaktif iyot tedavisi mevcuttu. Tarama testlerinde hormon inaktif kitle olduğu görüldü. Tümör boyutu ve malignite öyküsü nedeniyle cerrahi rezeksiyon planlandı. Hastaya laparoskopik sol adrenalektomi yapıldı(Resim 2). Ameliyat sonrası erken dönemde komplikasyon görülmedi ve hasta şifa ile taburcu oldu. Patolojik inceleme sonucu kalsifiye kistik AL tanısı kondu.Hasta altı aydır sorunsuz izlem altındadır.

Sonuç
Lenfanjiyomlar, genellikle çocukluk çağında görülen benign damar malformasyonlarıdır. Boyun, aksiller bölge ve mediasten en sık(%95) yerleşim yerleridir. %5'lik kısım ise abdominal kavitede görülür.Yetişkinlerde bugüne dek elliye yakın vaka tanımlanmıştır. Tanı anında ortalama yaş 39 olup, kadınlarda üç kat sıktır. Sağ adrenalde daha sıktır. Nadiren hormone aktivitesi izlenir. En sık başvuru şikayetleri ağrı(%47.9) ve hipertansiyondur(%14.6). AL olgularının yaklaşık %30'u insidental olarak saptanmaktadır. Sunulan olgu da rutin controller sırasında tanı alarak kliniğimize yönlendirilmiştir. Ultrason kistik düzgün sınırlı adrenal kitleleri gösterebilir.Adrenal kitlelerin tespitinde BT ve manyetik rezonansın duyarlılığı yüksektir. Tedavi konusunda consensus yoktur. Kimi yazarlar tanı ve tedavi amaçlı tüm adrenal kistik kitlelerin cerrahi rezeksiyonu önerirken, kimi yazarlar malignite şüphesi az, non-fonksiyone ve asemptomatik kistlerin aspirasyonunu önermektedir. Ancak aspirasyon sonrası genellikle tekrar kolleksiyon oluşması nedeniyle, sadece cerrahi riski yüksek hastalarda uygulanması önerilmiştir. Literatürde AL tedavisinde,en sık adrenalektomi yapılmış olup laparoskopik adrenalektomi, 3 cm ve altındaki AL'ler için uygulanmıştır. Sunulan olguda da, 6 cmlik AL için laparoskopik adrenalektomi yapılmıştır. AL nadir görülür ve tanısı ancak patolojik incelemeyle konur.Özellikle kistik adrenal kitlelerde AL akla gelmeli ve hem tanı hem tedavi açısından öncelikle laparoskopik yöntemlere başvurulmalıdır.

P-092
Intraoperatif Sinir Monitorizasyonu Kullanımı ile Evreli Tiroidektomi Güvenilir midir?

Emine Özlem Gür, Mehmet Hacıyanlı, Serkan Karaıslı, Selda Gücek Hacıyanlı, Erdinç Kamer, Yusuf Kumkumoğlu, Turan Acar
İzmir Katip Çelebi Üniversitesi, Atatürk Eğitim ve Araştırma Hastanesi, Genel Cerrahi Kliniği, İzmir

Amaç
Tiroidektomi sırasında intraoperatif nöromonitorizasyon(IONM) Rekürren laringeal sinirin fonksiyonel durumu hakkında uygun ve güvenilir geribildirim vermektedir. Bu nedenle total tiroidektomi planlanan hastalarda ilk başlanan tarafta RLS'in vizüel olarak sağlam olduğu ancak sinyal kaybı (SK) olan durumlarda evreli tiroidektomi uygulamasının uygunluğunu ve güvenliğini ortaya koymayı amaçladık.

Gereç-Yöntem
Bu çalışmada, 2014-2016 yılları arasında kliniğimizde total tiroidektomi yapılması planlanan ve IONM kullanılan ardışık hastalar retrospektif olarak incelendi. Tek taraflı cerrahi uygulanan, önceki operasyona ya da tümör invazyonuna bağlı preoperatif vokal kord paralizisi olan, retrosternal guatrı olup sternotomi uygulanan, başlangıçtan sürekli vagus stimülasyonu uygulanan hastalar çalışma dışı bırakıldı.

Bulgular
336 hastadan 14 tanesinde (%4.1) SK nedeni ile evreli tiroidektomi kararı verildi. Genel sinyal düşüş oranı %58 idi ve iki hastada tam sinyal kaybı vardı. 14 (%100) hastanın postoperatif laringoskopik bakısında vokal kord paralizi tespit edildi. 13 hastada VKP bir hafta ile 3 ay arasında geri döndü ancak bir hastada kalıcı oldu. 12 hastaya evreli tiroidektomi güvenle yapıldı, bir hastada gerek kalmadı, bir hasta da istemedi. Evreli tiroidektomi uygulanan hastalarda VKP gözlenmedi.

Sonuç
IONM postoperatif ipsilateral kord fonksiyonlarını predikte etmede güvenilir bir yöntemdir. Evreli tiroidektomi bilateral VKP'den kaçınmak için güvenli ve akılcı bir yöntemdir.

P-093
Total Tiroidektomi Uygulanan 547 Olgunun Retrospektif Olarak Değerlendirilmesi- Tek Merkez ve Tek Cerrah Deneyimi

Sinan Cumhur Karakoç
Düzce Atatürk Devlet Hastanesi, Genel Cerrahi Ana Bilim Dalı, Düzce

Amaç
Tirodektomi ameliyatı tüm dünyada ve ülkemizde genel cerrahi ve endokrin cerrahisinin sık uygulanan ameliyatlarındandır. Tiroid bezinin patolojik büyümesi olarak tanımlanan guatr hastalığının tedavisi uygun vakalarda tiroidektomi ameliyatı ile olmaktadır. Bu çalışmada tiroidektomi uygulanan olguların komplikasyonları ve patoloji sonuçlarının retrospektif olarak değerlendirilmesi amaçlanmıştır.

Hasta ve Yöntem
Eylül 2009-Ocak 2017 tarihleri arasında nodüler guatr ön tanısı ile tiroidektomi uygulanan 547 olgu retrospektif olarak komplikasyon ve patoloji sonuçları açısından irdelendi. Olguların hepsinde kapsüler disseksiyon yöntemi ile total tiroidektomi veya lobektomi yapıldı. 490 olgunun ameliyatında loop kullanıldı. Bütün olgularda rekürren larengeal sinir görülerek trajesi takip edildi.

Bulgular
Hastaların 474'u (%86.6) kadın, 73'ü (%13.4) erkektir. 48 olguya(%8,7) lobektomi, 499'una (%91,3) total tiroidektomi yapıldı. 48 lobektominin; 4 tanesinde patoloji sonucunun malign gelmesi üzerine post-operatif olarak diğer tarafa da lobektomi yapıldı. 547 hastanın 99'unda (%18.1) malignite, 56'ında (%10.2) hipokalsemi, 2'sinde (%0.3) kalıcı hipokalsemi, 3'ünde (%0.3) geçici vokal kord paralizisi saptandı ve 2 olgu (%0.3) kanama nedeni ile tekrar opere edildi. Hiçbir olguda kalıcı vokal kort paralizisi ve kalıcı hipokalsemi oluşmadı.

Sonuç
Operasyon sayısının artması ile cerrahın deneyimi de artmaktadır. Artan deneyim, dikkatli ve titiz cerrahi teknik ve uygun teknolojik araçlar kullanılması kalıcı ve geçici komplikasyon oranlarını minimuma indirilebilir.

P-094
Kolorektal Kanser Tiroid Bez Metastazı: Olgu Sunumu

Süleyman Özkan Aksoy[1], Ali İbrahim Sevinç[1], Merih Güray Durak[2], Pınar Balcı[3], Mehmet Ali Koçdor[1], Mehmet Serdar Saydam[1]
[1]Dokuz Eylül Üniversitesi, Tıp Fakültesi, Genel Cerrahi Anabilim Dalı, İzmir
[2]Dokuz Eylül Üniversitesi, Tıp Fakültesi, Patolji Anabilim Dalı, İzmir
[3]Dokuz Eylül Üniversitesi, Tıp Fakültesi, Radyoloji Anabilim Dalı, İzmir

Kolorektal kanserlerin tiroid bezine metastazı oldukça nadir görülmektedir. Günümüze kadar yaklaşık 40 primer tiroid metastazı olgusu bildirilmiştir. Bu kadar nadir görülmesine rağmen mikroskopik tiroid bez metastazı ile sık karşılaşılır ve değişik otopsi serilerinde %4 ile %9 arasında bildirilmiştir. Tiroid bezinin metastatik hastalıkları sıklıkla ilerlemiş hastalıkla ilişkilidir. Bu tümörlerin eş zamanlı olarak diğer organ metastazları ile birlikte görüldüğü bildirilmektedir. Özellikle kanser öyküsü olan hastalarda saptanan tiroid solit nodüllerinde metastaz ihtimali göz önünde bulundurulmalıdır ve buna yönelik ileri inceleme yapmak gereklidir.

P-095
Primer Hiperparatiroidizm Cerrahisinde Minimal İnvaziv Radyoguıded Paratiroidektomi ile Birlikte İntraoperatif QPTH Ölçümü: DEÜTF Deneyimi

Ali İbrahim Sevinç[1], Süleyman Özkan Aksoy[1], Recep Bekiş[2], Merih Güray Durak[3], Mehmet Ali Koçdor[1], Mehmet Serdar Saydam[1]
[1]Dokuz Eylül Üniversitesi, Tıp Fakültesi, Genel Cerrahi Anabilim Dalı, İzmir
[2]Dokuz Eylül Üniversitesi, Tıp Fakültesi, Nükleer Tıp Anabilim Dalı, İzmir
[3]Dokuz Eylül Üniversitesi, Tıp Fakültesi, Patoloji Anabilim Dalı, İzmir

1990'lı yılların başında sestamibi görüntülemenin kullanıma girmesi ve radyoaktif minyatür gama detektör cihazı yardımı ile yapılan diseksiyonla intraoperatif olarak hastalıklı bezin saptanabildiğinin gösterilmesi ile uygulanan cerrahi işlemin sınırlandığı yeni bir dönem başladı. Yapılan cerrahi işlemin yeterliliği de intraoperatif q PTH ölçümü ile kontrol edildi. Dokuz Eylül Üniversitesi Tıp Fakültesi Meme ve Endokrin Cerrahisi Biriminde Ocak 2005- Şubat 2017 tarihleri arasında primer hiperparatiroidi nedeni ile minimal invaziv radyoguided paratiroidektomi (MİRP) yapılan ve intraoperatif q PTH ölçümü yapılan 34 hasta prospektif olarak incelendi.Primer hiperparatiroidizm olgularının % 85-92 si tek bir adenom sonucunda oluşur ve bu glandın çıkartılması ile tedavi edilir. Buna rağmen birçok cerrah preoperatif yapılan tetkiklerin % 8-15 hastada varolan multıpl adenomun veya dört bez hiperplazisi olan hastaları ayırt etmekte yetersiz kalacağı tarihsel inancına dayanarak tüm bezleri görmek ve bunlardan biopsi almak için bilateral boyun eksplorasyonunu tercih etmeye devam etmektedir. Bu çalışmanın sonucunda uygun seçilen primer hiperparatiroidili hastaların büyük bir kısmının minimal invaziv teknik ile intraoperatif qPTH nun kombine kullanımı ile tedavi edilebileceğini gördük. Böylece lokal anestezi altında dahi intraoperatif nükleer görüntüleme ile desteklenen limitli diseksiyon ile yapılan eksplorasyonun, ameliyat ile bağlantılı diğer komplikasyonların görülme oranını azaltacağını, hastanede kalma süresini kısaltacağını, maliyeti azaltacağını ve yüksek başarı oranı sağlanabileceğini söyleyebiliriz.

P-096
Hiperparatiroidi Nedeni ile Cerrahi Tedavi Uygulanan Hastalardaki İntraoperatif Q Pth Ölçümü Sonuçları: DEÜTFH Deneyimi

Ali İbrahim Sevinç[1], Süleyman Özkan Aksoy[1], Merih Güray Durak[2], Mehmet Ali Koçdor[1], Mehmet Serdar Saydam[1]
[1]Dokuz Eylül Üniversitesi, Tıp Fakültesi, Genel Cerrahi Anabilim Dalı, İzmir
[2]Dokuz Eylül Üniversitesi, Tıp Fakültesi, Patolji Anabilim Dalı, İzmir

Hiperparatiroidizmin cerrahi tedavisinde intraoperatif q PTH ölçümü son yıllarda yaygın olarak kullanılan oldukça etkili bir testtir. Bu test ile uygulanan cerrahi işlemin yeterli olup olmadığı değerlendirilerek ameliyatı sonlandırma kararına yardımcı olur, hastayı gereksiz eksplorasyondan kurtarır ve reoperasyon ihtimalini ortadan kaldırır.

Gereç-Yöntem
Dokuz Eylül Üniversitesi Tıp Fakültesi Meme ve Endokrin Cerrahisi Biriminde Ocak 2005- Şubat 2017 tarihleri arasında hiperparatiroidi nedeni ile opere edilen ve intraoperatif q PTH ölçümü yapılan 526 hastanın verileri retrospektif olarak incelendi. 526 hastanın 476 tanesi primer hiperparatroidi, 50 tanesi de sekonder hiperparatiroidi nedeni ile ameliyat edildi. Primer hiperparatiroidili hastaların 75 tanesine adenom eksizyonu ile birlikte tiroid cerrahisi; 60 tanesine boyun eksplorasyonu ile adenom eksizyonu; 114 tanesine minimal invaziv tek bez eksplorasyonu, 40 tanesine de minimal invaziv radyoguided paratiroidektomi yapıldı. Hiperparatiroidi ameliyatlarında intraoperatif qPTH ölçümü adenom için boyun eksplorasyonu yapılma gereksinimini ortadan kaldırır, hiperplazi için rezeksiyon sınırını belirler ve multiglandüler hastalığı saptar. Hastalıklı paratiroid bezlerinin tam olarak çıkarıldığını kanıtlayarak ameliyatın güvenli şekilde sonlandırılmasını sağlar, yetersiz bez çıkarılması sonucunda oluşabilecek reoperasyon gereksinimini azaltır. Nüks paratiroid hastalıklarında da preoperatif lokalizasyon görüntüleme teknikleri ile birlikte güvenli şekilde kullanılabilir.

P-097
Nadir Görülen Bir Sürrenal Kitle Olgusu: Primer Sürrenal Leiomyosarkom

Süleyman Özkan Aksoy[1], Ali İbrahim Sevinç[1], Merih Güray Durak[2], Pınar Balcı[3], Mehmet Ali Koçdor[1], Mehmet Serdar Saydam[1]
[1]Dokuz Eylül Üniversitesi, Tıp Fakültesi, Genel Cerrahi Anabilim Dalı, İzmir
[2]Dokuz Eylül Üniversitesi, Tıp Fakültesi, Patoloji Anabilim Dalı, İzmir
[3]Dokuz Eylül Üniversitesi, Tıp Fakültesi, Radyoloji Anabilim Dalı, İzmir

Primer surrenal leiomyosarkom çok nadir görülen mezenkimal tümörlendendir. Leiomiyosarkam düz kas hücresi kaynaklanan yumuşak doku tümörüdür. Primer olarak retroperiton, myometrium ve ekstremite dermis tabakasında görülmesine karşın adrenal bezde görülmesi oldukça nadirdir. Olgumuz, karın agrısı nedeniyle başvuran 23 yaşındaki kadın hastanın bilgisayarlı batın tomografisinde sol sürrenal bez lokalizasyonunda makrolobüler yapıda 3,5*5 cm boyutlarında yumuşak doku dansitesinde kitle saptandı. Hormonal testlerinde ve diğer biyokimyasal parametrelerinde patoloji saptanmayan hastaya laporoskopik sol sürrenalektomi operasyonu uygulandı. Primer adrenal mezenkimal tümörler son derece nadirdir ve santral adrenal ven ve kolları düz kas duvarına kaynaklandığı düşünülmektedir. [1] literatür gözden geçirildiğinde yaklaşık 30 önceden bildirilen vaka saptandı. [2] Hastaların bildirilen yaş erkeklerde ve kadınlarda yaklaşık olarak eşit sıklıkta 30 ile 75 yıl arasında değişmekteydi. Tüm bu tümörler büyük çapı 11 ila 25 cm arasında değişmektedir. Olgumuzda ise sadece 4 cm çapındaydı. Primer adrenal leomyosarkomlar; 20 ay gibi ortalama hastalıksız sağkalım oranıyla çok kötü prognoza sahiptir. Sonuç olarak adrenal kitlelerde primer leomyosarkom gözden kaçırılmaması gereken bir kanser türüdür. Tam cerrahi rezeksiyon ve akıllıca uygulanan kemoradyoterapiler ile uzun sağkalım elde edilebileceğine inanıyoruz.

P-098
526 Paratiroidektomi Olgusunun Retrospektif İncelenmesi

Ali İbrahim Sevinç[1], Süleyman Özkan Aksoy[1], Merih Güray Durak[2], Mehmet Ali Koçdor[1], Mehmet Serdar Saydam[1]
[1]Dokuz Eylül Üniversitesi, Tıp Fakültesi, Genel Cerrahi Anabilim Dalı, İzmir
[2]Dokuz Eylül Üniversitesi, Tıp Fakültesi, Patolji Anabilim Dalı, İzmir

Bu yüzyılın başlarında ciddi iskelet-kas ve renal sistem komplikasyonlarıyla seyreden nadir bir hastalık olarak kabul edilen hiperparatiroidinin,radyoloji, nükleer tıp ve biyokimyasal tarama testlerindeki gelişmeler neticesinde sanıldığı kadar nadir bir hastalık olmadığı ortaya konulmuştur. Dokuz Eylül Üniversitesi Tıp Fakültesi Hastanesi Genel Cerrahi Kliniğinde Ocak 1988 - Şubat 2017 tarihleri arasında 526 hiperparatiroidili hasta ameliyat edildi. Bu hastalar, tanının konması, lezyon yerinin tespiti, ameliyat tipinin seçimi ve ameliyat sonrası takip aşamalarındaki yaklaşım yönünden retrospektif olarak incelendi.Hastaların özgeçmişlerinde 120'ünde (%22) ürolithiazis, 62'sinde (%11) nefrolithiazis hikayesi vardı. Bu hastaların 155'ı primer hiperparatroidi grubunda, diğer 27'si ise sekonder hiperparatiroidi grubunda idi. Ayrıca sekonder hiperparatiroidizmli hepsi KBY tanısı almış ve bunların 28'ine hemodiyaliz, 9'una periton diyalizi ve 12'sine de kadavradan böbrek nakli yapılmıştı.Ameliyatta 462 hasta paratiroit adenomu tanısı aldı ve adenom içeren bez çıkartıldı. Bunlardan 40'una minimal invaziv radyoguided paratroidektomi,130'üne minimal invaziv tek bez eksplorasyonu, 74'ünede boyun eksplorasyonu ile adenom eksizyonu yöntemi ile paratroidektomi yapıldı. Hiperplazi tespit edilen 49 hastanın 12'sine subtotal paratiroidektomi yapıldı. Diğer 37 hastaya ise total paratiroidektomiyi uygulandı. Bunların otuzüçüne Brakioradialis kası içine, diğerine ise Sternokleidomastoid kası içine paratiroit bezi ekimi yapıldı. Hiperparatiroidili hastaların sayısında son yıllardaki artışın sebebini, hastane yatak kapasitesindeki artışın yanı sıra, menapoz ile osteoporoz poliklinik takibindeki hastalarda ve sık tekrarlayan ürolithiazis ve nefrolithizias atakları olan hastalarda rutin kan Ca ve parathormon düzeylerinin değerlendirilmesine bağlıyoruz. Endokrinoloji ve endokrin cerrahisi ekibinin konu ile daha yakından ilgilenerek deneyimini zaman içinde arttırması da diğer önemli bir faktördür.

P-099
Paratiroid Adenomlarında Lokalizasyon Özellikleri

Şahin Kahramanca[1], Turgut Anuk[2], Ali Cihat Yıldırım[1], Mahmut Can Yağmurdur[2]
[1]Kars Harakani Devlet Hastanesi, Genel Cerrahi Kliniği, Kars
[2]Kafkas Üniversitesi, Tıp Fakültesi, Genel Cerrahi Ana Bilim Dalı, Kars

Amaç
Primer hiperparatiroidizm, paratiroid hormonun (PTH) aşırı sekresyonuna yol açan patolojinin direkt olarak paratiroid bezlerinin bir ya da birden fazlasını etkilemesi ile ortaya çıkan bir hastalıktır. Primer hiperparatiroidizm 3 şekilde kendini gösterir: Adenom, hiperplazi ve malignite. En sık sebebi %90 ile adenomdur. Çalışmamızda, paratiroid adenom yerleşim yeri özellikleri, klinik farklılıkları, ultrasonografi (USG) ve sintigrafinin (RG) tanı yöntemi olarak kullanımı üzerinde duracağız.

Gereç-Yöntem
Yerel etik kurul onayı alınmasını takiben, Haziran 2012 - Eylül 2016 tarihleri arasında Kars Devlet Hastanesi ve Kafkas Üniversitesi Tıp Fakültesi Genel Cerrahi Kliniklerine yorgunluk, kas-iskelet sistemi ağrısı, boyunda şişlik ve çarpıntı ile başvuran ve yapılan tetkiklerle hiperparatiroidi tanısı alarak, uygulanan USG ve RG sonucunda paratiroid adenomu saptanan hastaların demografik özellikleri resftrospektif olarak tarandı. Hastaların yaş, cinsiyet, adenomların boyunda yerleşim yerleri ve boyutları, hastaların başvuru şikayetleri, USG ve RG sonuçları kaydedildi. Verilerin analizi SPSS for Windows 22 paket programında yapıldı.

Bulgular
Çalışmaya dahil edilen 44 yastanın yaş için median değer 50 (20-73) olup, kadın/erkek oranı 37/7 idi. Hastaların en sık başvuru şikayeti yaygın kemik kas iskelet sistemi ağrısı iken, (%52.3), 5 hastada paratiroid adenomu insidental olarak tespit edildi (%11.4). Preoperatif dönemde bakılan USG'de 40 hastada (%90.9), RG'de de (%95.5) adenom uyumlu görünüm saptandı. Hastalarda, intraoperatif dönemde, en sık sol alt (%47.7) ve sağ alt (%31.8) yerleşimli adenom tespit edildi ve paratiroidektomi yapıldı. Paratiroid adenom yerleşim yeri ile cinsiyet, yaş, şikayet özellikleri ve histopatolojik olarak ölçülen adenom boyutlarında herhangi bir farklılık olmadığı gözlendi (p:0.780, p:0.753, p:0.581 ve p:0.457).

Sonuç
En sık başvuru şikayeti yaygın kas-iskelet sistemi ağrısı olan paratiroid adenomları kadınlarda 5.2 kat daha sık görülürken, preoperatif dönemdeki USG'de %90.9, RG'de ise %95.5 oranında, en sık sol alt ve sağ alt yerleşimli tespit edildi. Ancak adenom yerleşim yeri ile cinsiyet, yaş, şikayet özellikleri ve adenom boyutlarında farklılık olmadığı tespit edild.

P-100
Paratiroid Adenom Büyüklüğü ile Kalsiyum, Parathormon, ALP ve 24 Saatlik İdrar Kalsiyum Miktarı Arasındaki İlişki

Şahin Kahramanca[1], Turgut Anuk[2], Ali Cihat Yıldırım[1], Mahmut Can Yağmurdur[2]
[1]Kars Harakani Devlet Hastanesi, Genel Cerrahi Kliniği, Kars
[2]Kafkas Üniversitesi, Tıp Fakültesi, Genel Cerrahi Anabilim Dalı, Kars

Amaç
Primer hiperparatiroidizm en sık sebebi adenom olarak karşımıza çıkar. Klinik bulgular, kronik hiperkalseminin etkilerine ve yüksek seviyedeki PTH'nın hedef organlar üzerindeki etkileriyle meydana gelir. Tanısı biyokimyasal parametreler ve radyolojik görüntüleme yöntemleriyle konur. Çalışmamızda, paratiroid adenom büyüklüğü ile, kalsiyum, parathormon, alkalen fosfataz (ALP) ve 24 saatlik idrar kalsiyum miktarları arasındaki ilişkiyi ortaya koymaya çalışacağız.

Gereç-Yöntem
Çalışmamız yerel etik kurul onayı alınmasını takiben, Ocak 2013 – Aralık 2016 tarihleri arasında yorgunluk, kas-iskelet sistemi ağrısı, boyunda şişlik şikayetleri ile kliniklerimize başvuran ve yapılan tetkikler sonucunda paratiroid adenomu saptanan hastaların dosya kayıtlarının retrospektif taranması esasına dayanmaktadır. Hastaların yaş, cinsiyet, adenomların boyutları, başvuru anında bakılan kan kalsiyum, parathormon, ALP, fosfor ve 24 saatlik idrar kalsiyum düzeyleri kaydedildi. Hastalar adenom büyüklüğüne göre; Grup 1: <1 cm, Grup 2: 1-2 cm, Grup 3: 2-3 cm ve Grup 4: 3-4 cm olarak 4 gruba ayrıldı.

Bulgular
Çalışmaya dahil edilen 41 yastanın yaş için median değeri 50 (20-73) olup, kadın/erkek oranı 4.9 idi. Hastaların en sık başvuru şikayeti yaygın kas iskelet sistemi ağrısı idi (%51.2). Hastalarda, başvuru anında bakılan USG'de en sık sol alt (n=20) ve sağ alt (n=13) yerleşimli adenom tespit edildi. Başvuru anında bakılan kan kalsiyum, PTH, ALP ve 24saatlik idrar kalsiyum değerlerinin, USG'de saptanan adenom boyutu arttıkça anlamlı derecede yükseldiği görüldü (p:0.028, p:0.005, p:0.044 ve p:0.014). Ayrıca bakılan bu 4 parametrenin de adenom boyutu ile pozitif korelasyon içinde olduğu tespit edildi. Kan fosfor düzeyi ile adenom boyutu arasında herhangi bir ilişki olmadığı gözlendi (p:0.121).

Sonuç
Çalışmamızda, ultrasonografik yöntemle ölçülen paratiroid adenom boyutundaki artışın, kan PTH, ALP ve kalsiyum ile idrarda 24 saatlik kalsiyum miktarını artırdığı sonucuna ulaştık.

P-101
Paratiroid Adenomuna Bağlı Primer Hiperparatiroidizmli Olgularda Hiperkalsiüri Düzeyinin Cerrahi Başarıyı Belirmedeki Etkisi

Şahin Kahramanca[1], Turgut Anuk[2], Ali Cihat Yıldırım[1]
[1]Kars Harakani Devlet Hastanesi, Genel Cerrahi Kliniği, Kars
[2]Kafkas Üniversitesi, Tıp Fakültesi, Genel Cerrahi Ana Bilim Dalı, Kars

Amaç
Paratiroid adenomlu primer hiperparatiroidizmde semptomlar parathormon (PTH) ve kalsiyumun direkt ve indirekt etkilerine bağlı görülür. Tedavisi cerrahi olan asemptomatik paratiroid adenomlu hastalarda, endikasyon kriterlerinden biri olan >400 mg/24 saatlik idrar kalsiyum düzeyi ölçümü, 2008 yılından itibaren endikasyon kriterlerinden çıkarılmıştır. Çalışmamızda, paratiroid adenomlu olgularda 24 saatlik idrar kalsiyum miktarı düzeyinin, preoperatif ve postoperatif PTH, alkalen fosfataz (ALP) ve kalsiyum düzeyleri arasındaki ilişki ve cerrahi başarı üzerine bir endikasyon kriteri olarak etkisini ortaya koymaya çalışacağız.

Gereç-Yöntem
Ocak 2013 - Aralık 2016 tarihleri arasında kliniğimizde opere edilen 17 paratiroid adenomlu hastanın dosya kayıtlarından yaş, cinsiyet, başvuru anında bakılan 24 saatlik idrar kalsiyum düzeyi ile, preoperatif ve postoperatif bakılan kan kalsiyum, ALP ve PTH seviyeleri kaydedildi. 24 saatlik idrar kalsiyum düzeyi <400 mg olan hastalar Grup 1 (n=7), >400 mg olan hastalar Grup 2 (n=10) olarak gruplandırıldı ve gruplar arasında cerrahinin postoperatif PTH, ALP ve kalsiyum düzeylerindeki düşüşler üzerindeki başarısı karşılaştırıldı.

Bulgular
Çalışmamızdaki 17 hastanın yaş için median değeri 50 (20-73) olup, kadın/erkek oranı 16 idi. Preoperatif dönemde bakılan PTH değeri 232.0 (81.2-542.0), ALP düzeyi 260.6 (70.0-614.0), kalsiyum değeri 11.0±1.5 iken, postoperatif dönemdeki PTH 28.6 (5.1-70.9), ALP 108.0 (65.0-353.0) ve kalsiyum değeri 8.7±0.9 mg/dl idi. Grup 1'de preoperatif-postoperatif değerler arasındaki ilişki incelendiğinde PTH değerlerinde (p:0.018) ve kalsiyum değerinde (p:0.003)'lik değerde anlamlı şekilde düşme görülürken, ALP değerindeki değişim (p:0.116) olarak anlamlı çıkmadı. Grup 2'de ise PTH değerlerinde (p:0.005), kalsiyum değerinde (p:0.002) ve ALP değerinde (p:0.013)'lik anlamlı şekilde düşüklük gözlendi.

Sonuç
Her ne kadar 24 saatlik idrar kalsiyum düzeyi asemptomatik paratiroid denomlu hastalarda cerrahi endikasyon kriterlerinden çıkarıldı ise de, >400 mg/24 saat kalsiürisi olan hastalarda PTH, kalsiyumve ALP değerlerinde, <400 mg/ 24 saat kalsiürisi olan hastalara nazaran postoperatif değerlerde anlamlı şekilde düşüş gözlendi.

P-103
Submandibular Ektopik Tiroid Dokusu: Olgu Sunumu

Turan Acar, Nihan Acar, Coşkun Onak, Mehmet Hacıyanlı
İzmir Katip Çelebi Üniversitesi, Atatürk Eğitim ve Araştırma Hastanesi, Genel Cerrahi Kliniği, İzmir

Amaç
Ektopik tiroid dokusu nadir görülen bir konjenital bozukluktur. Dil kökünde, submandibular ve servikal bölgede, larinks, trakea, özofagus, mediasten, diyafram ve kalp de bulunabilir. Asemptomatik bir kitle olabileceği gibi yutma güçlüğü, disfoni, dispne ile de kendini gösterebilir. Genelde kadınlarda görülür ve hipotiroidizm gelişebilir. Bizde submandibular kitle nedeniyle tetkik edilen ve ektopik tiroid dokusuna rastlanan bir hastayı sunmayı amaçladık.

Olgu
Otuz altı yaşında morbid obez kadın hasta, submandibular ektopik tiroid dokusuna bağlı dispne nedeniyle, dış merkezden sevk edilmiş. Bilinen ek hastalığı ve geçirilmiş operasyonu yok. Fizik muayenede submandibular bölgede ele gelen yaklaşık 5x5 santimetrelik (cm) kitlesi mevcut. Tiroid fonksiyon testleri olağan. Yapılan boyun ultrasonografi ve boyun bilgisayarlı tomografide; submandibular alanda içerisinde nekrotik vasıfta 5x5 cm lik nodülü bulunan ektopik tiroid dokusu ve tiroid sol lobda kalsifik 2x1 cm lik tek nodülü mevcut. Çekilen tiroid sintigrafisi de ektopik tiroid dokusu lehine bulgular içermektedi idi. Nodüllerden alınan ince iğne aspirasyon biyopsi (İİAB) sonuçları benign olarak raporlandı. Bunun üzerine hasta operasyona alındı. Ektopik tiroid dokusu eksize edildi ve sol lobektomi yapıldı.

Sonuç
Ektopik tiroid dokularının çoğu asemptomatikdir. Teşhiste sintigrafi en önemli tanı aracı olup dokunun fonksiyonunu ve başka odaklarda tiroid dokusu olup olmadığının tespiti açısından önemlidir. Büyük nodülü olanlarda, disfaji ve dispne gibi semptomlar ortaya çıktığında cerrahi tedavi düşünülmelidir.

P-104
Sürrenal Arteriyovenöz Malformasyon – Bir olgu sunumu

Turgay Şimşek[1], Setaç Ata Güler[1], Nuh Zafer Cantürk[1], Özgür Çakır[2], Yeşim Gürbüz[3]
[1]Kocaeli Üniversitesi, Tıp Fakültesi, Genel Cerrahi Anabilim Dalı, Kocaeli
[2]Kocaeli Üniversitesi, Tıp Fakültesi, Radyoloji Anabilim Dalı, Kocaeli
[3]Kocaeli Üniversitesi, Tıp Fakültesi, Patoloji Anabilim Dalı, Kocaeli

Amaç
Arteriyovenöz malformasyon(AVM) damarsal yapıların gelişimsel anomalileridir. AVM'nin ilk tanımı 19. yüzyılın ortalarında Emmanuel, Luschka, ve Virchow tarfından yapılmıştır. Zamanla genişleme eğilimi gösterirler. Yaşam boyu asemptomatik kalabilirken yerleşim yerlerine göre kanama, ağrı, nöbet gibi farklı semptomlar verebilirler. Genellikle 2-4.dekatlarda görülürler. Displastik dilate olmuş arter ve venlerin oluşturduğu kapiller yatak ve arada nöral parankim içermeyen arteriel kanın direkt drene edici venlere boşaldığı anormal damarlardan oluşur. Sürrenal adenom ön tanısıyla opere ettiğimiz literatürde daha önce tanımlanmamış sürrenal arteriyovenöz malformasyolu hastamızı sunduk.

Olgu
Kırksekiz yaşında bayan hasta sağ yan ağrısıyla tarafımıza başvurdu. Batın ultrasonografisi ve Bigisayarlı Tomografisinde(BT) sağ sürrenal bezinde solid-kistik alanlar ve milimetrik kalsifikasyonlar içeren kitle izlendi. Manyetik Rezonans Görüntülemede(MRG) kimyasal şiftde belirgin sinyal kaybı olmayan ve İVKM sonrası belirgin kontrast tutulumu göstermeyen kitle santralinde ve periferinde tortiyozite ve ektazi gösteren vasküler yapılar izlenmedi. Lezyonun atipik adenom ya da karsinom olabileceği düşünülerek laparoskopik sürrenelektomi yapıldı. Patolojik immünohistokimyasal incelemede damar duvarında CD34, masson trikromla pozitif, orcein ile elastik liflerde, PAS-AB ile fibrin kesitlerde pozitif boyanma izlenerek arteriyovenöz malformasyon tanısı konuldu. Hasta sorunsuz 2.gün sonra taburcu edildi.

Sonuç
Son yıllarda başta BT olmak üzere BT anjiyografi, MRI ve MR anjiyografi gibi noninvazif modern tanısal görüntüleme tekniklerinin gelişmesiyle, AVM kuşkusu taşıyan hastaların tanınması kolay hale gelmiştir. MR anjiyografiyle besleyici arter ve drene edici venler anlaşılabilse de incelemenin tamamlanmış olması ve en uygun tedavinin saptanması için konvansiyonel anjiyografi gereklidir. Biz hastamızda preoperatif adenom-karsinom düşündüğümüz için bu tetkikleri yapmadık. Literatürde beyin, dalak, akciğer, böbrekler, omurilik, iris,spermatik kord olmak üzere vücudun farklı yerlerinde AVM görülebildiği belirtilmiş olup literatürde biz sürrenal AVM tanılı hastaya rastlayamadık. Cerrahi eksizyon AVM tedavisinde ana rol oynar. Prager ve ark. özellikle malignite olasılığı yüksek ve 6 cm'den büyük kitlelerde açık adrenalektomi yapılmasını önermiş olsalar da adrenal kitlelere yönelik standart cerrahi yöntem yoktur. Son yıllarda bizim vakamızda olduğu gibi laparoskopik adrenalektomi ön plana çıkmıştır.

P-105
Miksoid Değişiklikler Gösteren Adrenokortikal Adenom - Bir Olgu Sunumu

Turgay Şimşek[1], Setaç Ata Güler[1], Anıl Çubukçu[1], Nuh Zafer Cantürk[1], Emre Özcan[2], Yeşim Gürbüz[2]
[1]Kocaeli Üniversitesi, Tıp Fakültesi, Genel Cerrahi Anabilim Dalı, Kocaeli
[2]Kocaeli Üniversitesi, Tıp Fakültesi, Patoloji Anabilim Dalı, Kocaeli

Amaç
Adrenal kitleler fonksiyonel, nonfonksiyonel; benign veya malign olabilirler. Tanı için biyokimyasal değerler, görüntüleme yöntemleri kullanılabilir. Adrenokortikal adenom vakaları genellikle 60 yaş veya üstünde olup nonfonksiyoneldir. Miksoid değişiklikler hem adrenokortikal adenom hem de adrenokortikal kanserlerde nadir rapor edilmiş değişikliklerdir. Biz de literatürde çok nadir görülen miksoid değişiklikler gösteren sürrenal adrenokortikal adenom tanılı hastamızı sunmak istedik.

Olgu
Altmışdört yaşında kadın hasta sol yan ağrısıyla tarafımıza başvurdu. Batın ultrasonografisinde sürrenal lojda 28,4x33mm boyutunda dalak ile izoekoik düzgün sınırlı solid lezyon, manyetik rezonans görüntülemesinde(MRG) sol sürrenal glandda 25x34 mm boyutlu kontrast tutan out faz serilerde baskılanmayan lezyon izlenmiş olup nonadenom olarak değerlendirildi(metastaz?, adrenal karsinom?). FDG afiniteli malignite bulgusu izlenmeyen PET/BT'de sol sürrenalde zemin aktivite seviyesinde metabolizma gösteren nodüler lezyon gözlendi. Multidisipliner endokrin konseyinde operasyon kararı alınan hastaya sol sürrenalektomi yapıldı. 3cm'lik sürrenalektomi materyalinin mikroskopik incelemede çevre sürrenal dokusunu basıya uğratmış görünümde tümöral lezyon izlendi. Tümörün genel olarak pleomorizm içermeyen, geniş poligonal eozinofilik sitoplazmalı, belirgin nükleoluslu ve heterojen kromatinli hücrelerden oluştuğu izlendi. Kesitlerde tümör alanının yaklaşık %50'sini kaplayan miksoid stromadan oluştuğu, stroma içerisinde ise tümör hücrelerinin kordonlar ve psödoglandüler yapılar oluşturduğu izlendi. Yapılan immünohistokimyasal incelemede tümör hücrelerinde vimentin ve melan-a ile kuvvetli pozitif boyanma; pansitokeratin, kalretinin,sinaptofizin ve inhibin fokal zayıf pozitif boyanma; kromogranin, östrojen reseptörü ve Kongo kırmızısı ile negatif boyanma izlendi. Ki-67 proliferasyon indeksi ise %3 olarak değerlendirildi. Hastanın klinik bilgileriyle birlikte değerlendirildiğinde vaka miksoid değişiklikler gösteren adrenokortikal adenom olarak kabul edildi. Hasta sorunsuz olarak 2 gün sonra taburcu edildi.

Sonuç
Morfolojik olarak borderline özellikde literatürde birçok fenotipik ve klinik karekteristikleri olan adrenokortikal tümörler yayınlanmıştır. Bu genellikle benign olarak değerlendirilen morfolojik ve klinik özellikler malignite ile ilişkilidir. Bizim olgumuz ise metastaz, adrenal karsinom ön tanısı ile opere edilmiş postoperatif benign davranış gösteren adrenokortikal adenom tanısı almıştır. Literatürde hipertansiyonlu nonfonksiyonel vakaların bir kısmı cerrahiden fayda görmüşlerdir. Bizim olgumuz da hipertansiyon seyrinde iyileşme sonuçlarına sahiptir.

P-106
Tiroidit ve Tiroid Bez Malignitelerinde İatrojenik Paratiroidektomi Sıklığı

Şahin Kahramanca[1], Turgut Anuk[2], Ali Cihat Yıldırım[1]
[1]Kars Harakani Devlet Hastanesi, Genel Cerrahi Kliniği, Kars
[2]Kafkas Üniversitesi, Tıp Fakültesi, Genel Cerrahi Anabilim Dalı, Kars

Amaç
Tiroid cerrahisi sonrası; peroral ve ekstremitelerde geçici ve kalıcı uyuşukluk gibi azımsanamayacak sıklıkta hipokalsemik komplikasyonlar görülebilmektedir. Bu komplikasyonlar, iatrojenik total paratiroidektomiye bağlı gelişmektedir. Sternokleidomastoid kasa paratiroid otoimplantasyonu yapılsa da hipokalsemi semptomları, 12 haftaya kadar devam edebilmektedir. Çalışmamızda tiroidektomi uygulanan hastalarda paratiroidektomi gelişimine etki eden faktörleri ortaya koymayı amaçladık.

Gereç-Yöntem
Mayıs 2013 – Ocak 2017 tarihleri arasında Kars Devlet Hastanesi ve Kafkas Üniversitesi Tıp Fakültesi Genel Cerrahi Klinikleri'nde tiroidektomi uygulanan hastaların dosyalarından yaş, cinsiyet, tiroidit varlığı, dominant nodül çapı, uygulanan cerrahi prosedür ve histopatolojik patoloji sonuçları kaydedildi. Hastalar iatrojenik paratiroidektomi gelişen (G1) ve gelişmeyen (G2) hastalar olmak üzere 2 ana gruba ayrılarak risk faktörlerinin etkisi karşılaştırıldı. Dosya kayıtlarına ulaşılamayan, 18 yaş altı, geçirilmiş baş boyun cerrahisi öyküsü olan hastalar çalışma dışı bırakıldı.

Bulgular
Toplam 272 hastada yaş için median değer 49 (18-80) olup, kadın/erkek oranı 5.48 idi. İntraoperatif iatrojenik paratiroidektomi gelişme oranı %13.2 idi. Yetmiş beş hastada (%27.6) preoperatif dönemde ince iğne aspirasyon bitopsisi ve yapılan ultrasonografiler sonucu tiroiditle uyumlu bulgu saptanmışken, 104 hastanın (%38.2) postoperatif histopatolojik değerlendirmesi malignite uyumlu geldi. Yaş (p:0.547), cinsiyet (p:0.205) ve dominant nodül çapı (p:0.382) özelliklerinin iatrojenik paratiroidektomi gelişim riskini artırmadığı gözlenirken, tiroidit varlığı (p:0.015) ve malign tiroid bezi cerrahili olgularda (p:0.008) iatrojenik paratiroidektomi gelişme riski arasında anlamlı ilişki saptandı. Bakılan parametrelerin paratiroidektomi riski üzerine ortak etkisi incelendiğinde ise; tiroidit ve malignite varlığında diğer tüm etkenlerden bağımsız olarak paratirodektomi gelişimi etkilenmekteydi (CI:%95, tiroidit için p:0.001 ve 3.92 kat; malignite için p:0.001 ve 4.10 kat).

Sonuç
Çalışmamızda çıkan sonuca göre, tiroidit ve malignite nedeni ile opere edilen hastalarda intraoperatif dönemde iatrojenik paratiroidektomi gelişme riski artmaktadır.

P-107
Ortalama Trombosit Hacmi (MPV) ile Tiroid Bezi Kanserleri Arasındaki İlişki

Turgut Anuk[1], Ali Cihat Yıldırım[2]
[1]*Kafkas Üniversitesi Tıp Fakültesi, Genel Cerrahi Anabilim Dalı, Kars*
[2]*Kars Devlet Hastanesi, Genel Cerrahi Kliniği, Kars*

Amaç
Çalışmamızda tiroid cerrahisi uygulanacak hastalarda başvuru anında bakılan ortalama trombosit hacminin (MPV) maligniteyi öngörebilmedeki etkisini saptamayı amaçladık.

Gereç-Yöntem
Hastanelerimi genel cerrahi kliniklerinde tiroidektomi yapılan hastaların dosya kayıtları retrospektif tarandı. Dosya kayıtlarından yaş, cinsiyet, ek hastalık anamnezleri, preopertaif başvuru anındaki MPV ve postoperatif histopatoloji raporları kaydedildi. Hastalar malignite saptananlar Grup 1 ve saptanmayanlar Grup 2 olarak 2 gruba ayrıldı. Hematolojik hastalığı ve son bir hafta içinde aktif enfeksiyon varlığı olan, 18 yaş altı, kan transfüzyon öyküsü olan hastalar ile preoperatif dönemde tiroidit saptanan hastalar çalışma dışı bırakıldı. Gruplar arasında MPV'nin maligniteyi öngörmedeki etkisi karşılaştırıldı. İstatistiksel analiz SPSS 22 ile yapıldı.

Bulgular
Çalışmaya dahil edilen 338 hastada yaş için median değer 49 (18-80) olup kadın/erkek oranı 5 idi. Postoperatif histopatolojik değerlendirmede; 96 (%28.4) hastada malignite saptandı. Doksan bir (%26.9) hastada MPV etkileşimi olabileceği düşünülen ek sistemik hastalık öyküsü saptandı. Gruplar arası cinsiyet ve yaş dağılımları incelendiğinde cinsiyet dağılımının homojen dağılımlı olduğu gözlenirken (p:0.184), malignite saptanan grupta yaş ortalamasının daha yüksek olduğu gözlendi (p:0.035). MPV'nin gruplar arası karşılaştırmasında, malignite saptanan grupta MPV değerinin 10.1 ± 1.1fL ile, benign patoloji saptanan gruptaki 8.8 ± 1.1 fL değerinden anlamlı şekilde daha yüksek olduğu tespit edildi ($p<0.001$). Yaş, cinsiyet ve komorbid hastalıkların ortak etkisi incelendiğinde ise, MPV değerinin bakılan bu üç parametreden bağımsız olarak tiroid bezi malignitelerinde anlamlı şekilde yüksek olduğu saptandı ($p<0.001$). MPV'nin maligniteyi öngörmede Roc curve eğrisi ile tespit edilen 9.45 fL cutoff değeri baz alındığında, %68.8 sensitivite ve %68.6 spesifitesinin olduğu tespit edildi.

Sonuç
Çalışmamızdan çıkan sonuçlar ışığında preoperatif dönemde bakılan ortalama trombosit hacminin olası tiroid malignitesini öngörmede kullanılabileceği kanaatindeyiz.

P-108
Ortalama Trombosit Hacmi (MPV) ile Tiroidit Varlığı Arasındaki İlişki

Ali Cihat Yıldırım[1], Turgut Anuk[2], Mahmut Can Yağmurdur[2]
[1]Kars Harakani Devlet Hastanesi, Genel Cerrahi Kliniği, Kars
[2]Kafkas Üniversitesi, Tıp Fakültesi, Genel Cerrahi Anabilim Dalı, Kars

Amaç
Çalışmamızda tiroid cerrahisi uygulanacak hastalarda başvuru anında bakılan ortalama trombosit hacminin (MPV) tiroidit varlığını öngörebilmedeki etkisini saptamayı amaçladık.

Gereç-Yöntem
Hastanelerimiz genel cerrahi kliniklerinde tiroidektomi yapılan hastaların dosya kayıtları retrospektif tarandı. Dosya kayıtlarından yaş, cinsiyet, ek hastalık anamnezleri, preopertaif başvuru anındaki MPV ve postoperatif histopatoloji raporları kaydedildi. Hastalar tiroidit saptananlar Grup 1 ve saptanmayanlar Grup 2 olarak 2 gruba ayrıldı. Hematolojik hastalığı ve son bir hafta içinde aktif enfeksiyon varlığı olan, 18 yaş altı, kan transfüzyon öyküsü olan hastalar ile postoperatif dönemde malignite saptanan hastalar çalışma dışı bırakıldı. Gruplar arasında MPV'nin tiroidit varlığını öngörmedeki etkisi karşılaştırıldı. İstatistiksel analiz SPSS 22 ile yapıldı.

Bulgular
Çalışmaya dahil edilen 303 hastada yaş için median değer 46 (18-89) olup kadın/erkek oranı 5.7 idi. Postoperatif histopatolojik değerlendirmede; 68 (%22.4) hastada tiroidit saptandı. Seksen beş (%28.1) hastada MPV etkileşimi olabileceği düşünülen ek sistemik hastalık öyküsü saptandı. Gruplar arası cinsiyet ve yaş dağılımları incelendiğinde cinsiyet dağılımının homojen dağılımlı olduğu gözlenirken (p:0.727), tiroidit saptanan grupta yaş ortalamasının daha yüksek olduğu gözlendi (p:0.029). MPV'nin gruplar arası karşılaştırmasında, tiroidit saptanan grupta MPV değerinin 8.6 ± 1.0 fL ile, benign patoloji saptanan gruptaki 9.5 ± 1.2 fL değerinden anlamlı şekilde daha düşük yüksek olduğu tespit edildi ($p<0.001$). Cinsiyet ve komorbid hastalıkların ortak etkisi incelendiğinde ise, MPV değerinin bakılan bu üç parametreden bağımsız olarak tiroid bezi malignitelerinde anlamlı şekilde yüksek olduğu saptandı ($p<0.001$). MPV'nin maligniteyi öngörmede Roc curve eğrisi ile tespit edilen 8.75 fL cutoff değeri baz alındığında, %63.2 sensitivite ve %66.4 spesifitesinin olduğu tespit edildi.

Sonuç
Çalışmamızdan çıkan sonuçlar ışığında preoperatif dönemde bakılan ortalama trombosit hacminin olası tiroidit varlığını öngörmede kullanılabileceği kanaatindeyiz.

P-109
Renal Kolikle Bulgu Veren Paratiroid Karsinomu: Olgu sunumu

Ali Cihat Yıldırım[1], Turgut Anuk[2]
[1]*Kars Harakani Devlet Hastanesi,Genel Cerrahi, Kars*
[2]*Kafkas Üniversitesi, Tıp Fakültesi, Genel Cerrahi Anabilim Dalı, Kars*

Amaç
Primer hiperparatiroidizmin % 1'den azı paratiroid karsinomu olup 1/1.000.000 insidans oranıyla çok nadir bir durumdur. Paratiroid karsinomu etyolojisi açık değildir. Klinik özellikleri primer olarak paratiroid hormonunun fonksiyonel olarak aşırı salgına bağlıdır. Semptomlar, adenomlarla benzer olsa da, daha çok ciddi hiperkalsemi bulgularıyla ortaya çıkar. Boyunda kitle, ciddi nefrolitiazis, nefrokalsinozis, bozulmuş renal fonksiyonlar ve kemik tutulumu ana belirtilerdir. Rekürren pankreatit atakları ve peptik ülser hastalığı da yaygın görülmektedir. Patognomonik bir laboratuar bulgusu yokken normalin 5 katından fazla yükselmiş paratiroid hormon varlığı ve 14-15 gr/dl değerinde serum kalsiyum değerleri karsinomdan şüphelendirir. Ultrasonografi, tomografi, MR ve sestamibi gibi yardımcı tanı yöntemleri tanıda etkindir.

Olgu
Renal kolik benzeri şikayetlerle nefrokalsinozis tanısı olan 32 yaşındaki erkek hastanın rutin laboratuar incelemesinde, ciddi hiperkalsemi (16,5 gr/dl) ve yüksek paratiroid hormon değerleri (1550 pg/ml) saptandı. Hasta bu sonuçlarla birimimize yönlendirildi. Ultrasonografik incelemede, sol tiroid lobu alt polde 33x22 mm boyutta adenom benzeri paratiroid kitlesi gözlendi. Sestamibi incelemsi bu bölgede yoğun aktivite artışını ortaya koydu. İntraoperatif incelemede de gözlenen bu kitle ipsilateral tiroid lobuyla beraber rezeke edildi. Frozen incelemede karsinom tanısı konması üzerine selektif boyun diseksiyonu uygulandı ve 2,3,4, ve 6 numaralı lenf istasyonları çıkartıldı. Histopatolojik incelemede metastaz saptanmayan 22 lenf nodu ortaya kondu. 2 yıllık gözlem süresinde hastada nüks saptanmadı.

Sonuç
Paratiroid karsinomunda tek küratif tedavi cerrahidir. Rekürrensi azaltacak yöntem olan enblok rezeksiyon, paratiroidektominin yanı sıra ipsilateral tiroidektominin yanı sıra transözefageal, paratrakeal ve üst mediastinal lenf nodlarının çıkarılmasını içerir. Cerrahi tedavinin yanısıra hiperparatiroidizm semptomlarının düzeltilmesi, rehidrastasyon, renal kalsiyum atılımının artırılması, artan kemik yıkımının önlenmesi önemlidir. Tedavi sonrası hastalar 4-6 aylık sürelerle takip edilir. Bu sürede yükselen PTH değerleri rekürren hastalık için yüksek risk göstergesidir. Sonuç olarak, tanısı zor konulan paratiroid karsinomlari, yüksek parathormon ve kalsiyum değerlerinde akılda tutulmasi gerekir.

P-110
Tiroid Cerrahisi Uygulanan Hastalarda İİAB Bethesda Sonuçları ile Postoperatif Patolojiler Arasındaki İlişki

Ali Cihat Yıldırım[1], Turgut Anuk[2]
[1]Kars Harakani Devlet Hastanesi,Genel Cerrahi, Kars
[2]Kafkas Üniversitesi, Tıp Fakültesi, Genel Cerrahi Anabilim Dalı, Kars

Amaç
Tiroid nodüllerine tanı konduktan sonraki en önemli basamak, kanserin dışlanmasıdır. Sadece nodül çapından ziyade ultrasonografik şüpheli bulgular ve ince iğne aspirasyon biyopsileri(İİAB) ön plana çıkmıştır. Bu çalışmamızda çeşitli yayınlarda % 95 oranda sensitivitesi olduğu belirtilen işlemin postoperatif patoloji sonuçlarıyla karşılaştırılması amaçlanmıştır.

Gereç-Yöntem
Ocak 2015- Aralık 2016 tarihleri arasında hastanelerimiz Genel Cerrahi Polikliniğine başvuran ve İİAB sonucuyla opere edilen 160 hastanın dosya kayıtları retrospektif olarak tarandı. Yaş, cinsiyet, İİAB sonuçları ve postoperatif histopatoloji sonuçları değerlendirildi. Dosyalarında eksiklik bulunan 12 hasta çalışma dışı bırakılarak 148 hasta çalışmaya dahil edildi.

Bulgular
148 hastadaki yaş için median değer 48, kadın/erkek oranı 4.1 idi. İİAB'de 100 hastada benign patoloji,20 hastada folliküler neoplazi/folliküler kuşkulu patoloji, 12 hastada kuşkulu malignite, 27 hastada önemi belirsiz atipi, 30 hastada tanısal olmayan patoloji, 15 hastada da malignite tespit edildi. Histopatolojik değerlendirmede ise 138 hastada benign patoloji, 66 hastada malignite gözlendi. İİAB yapılan hastalarda non diagnostik ya da yetersiz materyal olarak raporlanan hastalardaki malignite oranımız %20.0, benign olarak raporlanan hastalardaki malignite %26.0, önemi belirsiz atipi saptanan hastalarda %18.5, folliküler neoplazi ya da folliküler kuşkulu patoloji saptanalarda %45.0, kuşkulu malignite saptananlarda %50.0 ve malignite saptanan hastalardaki postoperatif malignite oranımız ise %93.3 idi.
Postoperatif malignite saptanan hastalardaki yaş ortalaması 50 iken, benign patoloji saptanan hastalardaki yaş ortalaması 46 idi ve malignite saptanan grupta anlamlı derecede yüksek saptandı (p:0.032). Malignite üzerine cinsiyet etkisi incelendiğinde de hastaların cinsiyet açısından homojen dağılımlı olduğu gözlendi (p:0.057).
Yaş, cinsiyet ve İİAB sonuçlarının histopatolojik değerlendirme üzerine ortak etkisini araştırmak için yapılan lojistik regresyon analizinde, cinsiyetin bağımsız faktör olarak malignite üzerine etkilli olmadığı saptandı (p:0.221). İİAB sonuçlarının ve yaşın ise bağımsız olarak postoperatif maligniteyi öngörmede etkin olabildiği sonucuna ulaşıldı ($p<0.001$ ve p:0.033).

Sonuç
İİAB sonuçları cerrahiye yön verse de, tiroid cerrahisi planlanan hastalarda laboratuar,ultrasonografi,klinik bulguların birlikte değerlendirilmesi önemlidir. İleri yaş ve malign sitoloji kanser için önemli risk faktörleridir.

P-111
Tiroid Cerrahisinde Sonuçların Özellikleri

Ali Cihat Yıldırım[1], Turgut Anuk[2]
[1]Kars Harakani Devlet Hastanesi,Genel Cerrahi, Kars
[2]Kafkas Üniversitesi, Tıp Fakültesi, Genel Cerrahi Ana Bilim Dalı, Kars

Amaç
Tiroid cerrahisi son derece özenle uygulanması gereken hassas bir cerrahidir. Sonuçları itibariyle yüksek morbiditeye yol açabilir. Teknik risklerin yanı sıra malignite tablosunun eklenmesi ek komplikasyonlara yol açabilmektedir. Bu çalışmada tiroidektomi uygulanan hastaların sonuçları incelenerek risk faktörleri belirlenmeye çalışılmıştır.

Gereç-Yöntem
Ocak 2014- Kasım 2016 tarihleri arasında hastanelerimiz Genel Cerrahi Polikliniğine başvuran ve cerrahi endikasyonu konularak opere edilen 290 hastanın dosya kaydı restrospektif olarak tarandı. Hastaların dosya kayıtlarından yaş, cinsiyet, preoperatif dönemde yapılan İİAB patoloji sonuçları, tiroidit varlığı, yapılan işlem, iatrojenik paratiroidektomi varlığı, bağlama yöntemi-kapatıcı enerji cihazı kullanımı ve postoperatif histopatolojik değerlendirme sonuçları kayıt altına alındı. Dosyalarında eksiklik bulunan 19 hasta çalışma dışı bırakılarak 271 hasta çalışmaya dahil edildi.

Bulgular
Çalışmamıza dahil edilen 271 hastadaki yaş için median değer 47 idi.Hastaların kadın/erkek oranı 5,4 idi. 75 hastada preop tiroidit mevcuttu.212 hastada bilateral total tiroidektomi,46 hastada tek taraflı tiroidektomi, 13 hastada tamamlayıcı tiroidektomi uygulandı.33 hastada yapılan iyatrojenik paratiroidektomi ve takiben yapılan ototransplantasyon mevcuttu.214 hasta benign,57 hasta malign idi. Postop patoloji sonuçlarına göre 214 hastada benign patoloji, 5 hasta folliküler karsinom, 51 hasta papiller karsinom ve 1 hastada medüller karsinom mevcuttu. Preop 210 hastada ince iğne aspirasyon biyopsisi(İİAB) mevcuttu.40 hastada intraoperatif olarak enerji cihazları kullanılırken, 231 hastada bağlama yapılmıştı.Kanser saptanan 56 hastanın, 45'i kadın, 12'si erkekti(p:0.192). Benign 66 hastada tiroidit mevcutken, sadece 9 malign hastada tiroidit mevcuttu (p:0,024). İyatrojenik paratiroidektomi yapılan 33 hastanın 17'si malign idi ($p<0,01$). Benign hastaların yaş için median değeri 45(18-89), malign hastaların yaş için median değeri 51 (21-80) iken (p:0,00670); postoperatif kalsiyum değeri benign hastalarda ortalama $8,96\pm0,86$ iken malign hastalarda ortalama $8,79\pm0,95$ idi (p:0,170).

Sonuç
Cerrahi planlanan hastalardaki preoperatif tiroidit varlığı benign hastalık göstergesi iken, intraoperatif iyatrojenik paratiroidektomi varlığı malign hastalık için bir risk belirteci olabilir. Ancak tek paratiroid bezinin çıkartımı hipokalsemi riski oluşturmamıştır. Artan yaş ile malignite arasında da anlamlı bir ilişki mevcuttur.

P-112
Tiroid Cerrahisi Uygulanan Geriatrik ve Nongeriatrik Hasta Grubunda Hormon Seviyelerinin Patolojiler Açısından Farklılığı

Ali Cihat Yıldırım[1], Turgut Anuk[2]
[1]Kars Harakani Devlet Hastanesi,Genel Cerrahi, Kars
[2]Kafkas Üniversitesi, Tıp Fakültesi, Genel Cerrahi Anabilim Dalı, Kars

Amaç
Toplum nüfusunda artan yaş ortalaması tiroid cerrahisi uygulanan geriatrik hasta popülasyonunda da artışa yol açmıştır. Tiroid cerrahisi uygulanacak geriatrik hastaların diğer biyokimyasal laboratuar değerlerinde olduğu gibi tiroid hormon profilleri de farklılık taşıyabilir. Bu çalışmada geriatrik ve nongeriatrik tiroid cerrahisi uygulanan hastalarda preop hormon profilleri karşılaştırıldı.Bu değerlerin postoperatif benign ve malign patolojiler arasındaki ayrıma etkisi ortaya konmaya çalışıldı.

Gereç-Yöntem
Ocak 2015- Kasım 2016 tarihleri arasında hastanelerimiz Genel Cerrahi Polikliniğine boyunda şişlik ve tiroid hastalığı nedeni ile başvuran ve operasyon endikasyonu konularak opere edilen 240 hastanın dosya kayıtları restrospektif olarak tarandı. Hastaların dosya kayıtlarından yaş, cinsiyet, başvuru anında bakılan tiroid hormon testleri ve histopatolojik değerlendirme sonuçları kayıt altına alındı. Hastalar >=65 yaş olanlar geriatrik grup (Grup 1), <65 yaş olanlar non geriatrik grup (Grup 2) olarak ayrıldı ve gruplar arasında malignite saptanan hastalardaki tiroid hormon farklılıkları araştırıldı. Dosyalarında eksiklik bulunan 16 hasta çalışma dışı bırakılarak 224 hasta çalışmaya dahil edildi.

Bulgular
Çalışmamıza dahil edilen 226 hastadaki kadın/erkek oranı 5,8 idi. Postoperatif histopatolojik değerlendirmede 48 hastada malignite,178 Hastada benign karakterde patoloji tespit edildi. Hastaların 19'u geriatrik grupta idi. Geriatrik 19 hastanın 5'inde malignite saptanırken,nongeriatrik hasta grubunun 43 tanesi malign idi (p:0.572). Geriatrik gruptaki 17 kadının 3'ünde malignite mevcutken, 2 geriatrik erkek hastada malignite mevcuttu (p:0.012). Geriatrik hasta grubunda malign çıkan hastalarda preop düşük TSH değeri anlamlı oranda maligniteyi öngörebilmekteydi (p:0,026). Nongeriartrik hasta grubunda ise cinsiyet ve preop TSH değerinin postoperatif benign ve malign patoloji ayrımında istatistiksel olarak anlamlı bir etkisi saptanmadı (sırasıyla p:0.833, p: 0.142).

Sonuç
Geriatrik ve nongeriatrik hasta gruplarında postoperatif patoloji sonuçları arasında anlamlı bir farklılık yoktur. Ancak geriatrik hastalarda erkek cinsiyet ve düşük TSH düzeyi postoperatif malignite için bir risk oluşturabilir.Prospektif, yüksek hasta popülasyonlu çalışmalarla bu sonuç daha net ortaya konabilir.

P-113
Tiroidektomi Ameliyatlarında Sinir Hasarının Önlenmesinde Sinir Monitorizasyonun Etkisinin Karşılaştırılması

Turgut Donmez[1], Erdinç Çekiç[3], Adnan Hut[2], Hüseyin İmam Avaroğlu[1], Vuslat Muslu Erdem[4], Duygu Ayfer Erdem[4], Doğan Yıldırım[2], Oğuzhan Sunamak[5], İbrahim Halil Özata[1], Ömer Karagöz[1]
[1]Lütfiye Nuri Burat Devlet Hastanesi, Genel Cerrahi Kliniği, İstanbul
[2]Haseki Eğitim ve Araştırma Hastanesi, Genel Cerrahi Kliniği, İstanbul
[3]Lütfiye Nuri Burat Devlet Hastanesi, Kulak Burun Boğaz Kliniği, İstanbul
[4]Lütfiye Nuri Burat Devlet Hastanesi, Anestezi Kliniği, İstanbul
[5]Haydarpaşa Numune Eğitim ve Araştırma Hastanesi, Genel Cerrahi Kliniği, İstanbul

Amaç
Nöromonitorizasyon modern tiroid cerrahisinde en önemli teknolojik ilerlemelerden biridir. Bu çalışmada, tiroidektomi ameliyatlarında nöromonitorizasyonun sinir yaralanması üzerine etkisi olup olmadığını göstermeyi amaçladık.

Gereç-Yöntem
2014 Ocak ve 2016 Ocak tarihleri arasında tiroidektomi ameliyatı yapılan 212 hastanın incelemesinde 191 hastada tam operatif ve takip verileri bulundu. Nöro-monitorizasyon uygulanan hastalar grup 1, diğerleri (konvansiyonel teknik) grup 2 olarak gruplandırıldı.Retrospektif olarak incelenen dosyalarda hastaların vucut kitle indeksi,operasyon süreleri,preop ve postop vocal kord muayeneleri,komplikasyonlar kaydedildi.

Bulgular
İzlenen grup (Grup 1) 79 hasta, kontrolsüz grupta (Grup 2) 112 hasta yer aldı. Vokal kord hareketliliğindeki bozulma, grup 1'deki 7 hastada (hasta sayısına göre NUR'a göre% 4.57) ve grup 2'de 15 hastada (hastaların sayısına göre% 13.4; NUR 6.91%) ve bu istatistiksel olarak anlamlı değildi.Ancak konvensiyonel grupta 2 tane kalıcı vokal kord paralizisi saptandı. Grup 2'de (izlenmeyen) (116.54 dakika) karşılaştırıldığında, operasyon süresi grup I'de (IONM) anlamlı derecede daha kısa bulundu (Ortalama operasyon süresi 93.08 dakika). Grup I'de 5 hastada (% 6.3) kalıcı ve geçici hipokalsemi, 2. grupta 18 hasta (izlenmeyen) (% 16.1) görüldü ve bu fark istatistiksel olarak anlamlıydı.

Sonuç
Nöromonitorizasyon kullanımı laringeal sinirlerin belirlenmesinde güvenli ve etkili bir tekniktir, ancak bu laryngeal sinir felç insidansını önemli ölçüde azaltmaz. Operasyon süresi IONM grubunda anlamlı derecede daha kısa bulundu ve bu larinks sinirlerinin daha kolay ve hızlı tanımlanmasının dolaylı etkisi ile ilişkiliydi.

P-114
Papiller Karsinom İlişkili Ektopik Tiroid Dokusu İle Birlikte Tiroid Gland İstmus Agenezisi

Uğur Kesici[1], Sevgi Kesici[2], Tuğrul Kesicioğlu[3], Demet Şengül[4]
[1]Beykent Üniversitesi Tıp Fakültesi, Genel Cerrahi Anabilim Dalı, İstanbul
[2]İstanbul Aydın Üniversitesi, Bahçelievler Medical Park Hastanesi, Anesteziyoloji ve Reanimasyon, İstanbul
[3]Giresun Üniversitesi, Tıp Fakültesi, Genel Cerrahi Anabilim Dalı, Giresun
[4]Giresun Üniversitesi, Tıp Fakültesi, Patoloji Anabilim Dalı, Giresun

Tiroid bezi yaygın morfolojik varyasyonlar ve gelişimsel anomaliler içeren, 2 lateral lob ve bunları birbirine bağlayan isthmus dokusundan oluşan endokrin bir organdır. Bu olgu sunumunda tiroid bezi istmus agenezisi ile birlikte multifokal, multisentrik tiroid papiller karsinom tespit edilen 54 yaşında kadın hasta tartışıldı. İstmus agenezisi tespit edildiğinde tiroid lob agenezisi veya ektopik tiroid dokusu ile birlikte olabileceği dikkate alınmalıdır. Özellikle tiroid cerrahisi planlanan hastalarda istmus agenezisi ve diğer tiroid anomalilerinin preoperatif incelemelerde ortaya konulabilmesinin, cerrahi stratejisinin belirlenmesinde ve olası cerrahi komplikasyonların önlenmesinde önemli katkı sağlayacağı unutulmamalıdır. Ancak bu tür anomalilerin varlığı her zaman preoperatif incelemelerde ortaya konulamadığından tüm tiroid cerrahisi uygulanan hastalarda peroperatif özellikle bu tür anomaliler açısından oldukça dikkatli olunması gerekir. Bu olgunun İngilizce literatürde; papiller karsinom ilişkili ektopik tiroid dokusu ile birlikte tiroid gland istmus agenezisi tespit edilen ilk olgu olduğu düşünülmektedir.

P-116
Tiroidektomi Uygulanan Hastalarda Dominant ve Non-Dominant Tiroid Nodüllerindeki Kanser Oranları: Klinik Sonuçlarımız

Varlık Erol, Tuğba Han Yılmaz, Baha Arslan, Hüseyin Gülay
Başkent Üniversitesi, Tıp Fakültesi, Genel Cerrahi Anabilim Dalı, İzmir

Amaç
Tiroid nodüllerinde kanserin dominant nodülle ilişkisi günümüzde hala tartışmalı bir konudur. Çapı 1 cm'nin üzerinde, sert, soliter, hızlı büyüyen ve ultrasonografik olarak kuşku taşıyan nodüllere ince iğne aspirasyon biyopsisi (İİAB) uygulanması gerekmektedir. Bu çalışmada çapı 1 cm'nin üzerindeki dominant nodüllerdeki ve daha küçük çaptaki non-dominant nodüllerdeki kanser oranlarının değerlendirilmesi açmaçlandı.

Gereç-Yöntem
2014-2016 yılları arasında ultrasonografi ve İİAB bulgularındaki kanser şüphesi nedeniyle tiroidektomi uygulanan ve patoloji sonucu tiroid kanseri olarak rapor edilen 22 hasta çalışmaya dahil edildi. Hastaların demografik verileri, dominant nodülde ve non-dominant nodüllerdeki kanser tanıları kaydedildi.

Bulgular
Çalışmaya dahil edilen 22 hastadan 12'sinde (%54.54) kanserin sadece dominant veya dominant nodül ile birlikte non-dominant nodülde mevcut olduğu, 10 hastada ise (%45.46) sadece non-dominant nodülde kanser odağı olduğu belirlendi. 6 hastada dominant ve non-dominant nodüllerde kanser tanısının eş zamanlı mevcut olduğu belirlendi. Toplam 16 (%72.72) hastada non-dominant nodülde de kanser odağının mevcut olduğu belirlendi. Tüm kanserlerin papiller kanser alt grubunda olduğu belirlendi.

Sonuç
Çalışmaya dahil edilen hastaların %72.72'sinde dominant nodül ile birlikte ve/veya tek başına non-dominant nodülde de kanser odaklarının mevcut olduğu göz önünde bulundurulacak olursa, tiroidektomi endikasyonu konulurken sadece dominant nodüle göre endikasyonun belirlenmemesi, boyut olarak daha küçük olsada özellikle ultrasonografik olarak şüpheli görünüme sahip olan non-dominant nodüllerden de İİAB yapılması ve cerrahi yöntemin bu sonuçlara göre belirlenmesi gerektiği kanaatindeyiz.

P-117
Preoperatif Ultrasonografi ve Sintigrafi ile Lokalize Edilemeyen Paratiroid Adenomlarına Yaklaşım

Murat Özdemir, Volkan Sayur, Safa Vatansever, Özer Makay, Gökhan İçöz, Mahir Akyıldız
Ege Üniversitesi, Tıp Fakültesi, Genel Cerrahi Ana Bilim Dalı, İzmir

Amaç
Bu çalışma ile, primer hiperparatiroidi (pHPT) tanısı ile ameliyat edilen, adenomu ameliyat öncesi tetkiklerle lokalize edilemeyen hastalarda uygulanan cerrahinin başarısını tespit etmeyi amaçladık.

Gereç-Yöntem
Kliniğimizde 2011-2016 tarihleri arasında pHPT nedeniyle ameliyat edilen hastalar geriye dönük olarak incelendi. Bu hastalardan preoperatif ultrasonografi (usg) ve sintigrafi ile adenom lokalizasyonu yapılamayan hastaların demografik verileri, preoperatif klinik özellikleri, radyolojik ve biyokimyasal verileri, uygulanan operasyon tipleri, postoperatif patolojik incelemesi, ek tedavi gereksinimi ve klinik takip araştırıldı.

Bulgular
Çalışma süresi içerisinde 208'i (%86) kadın, 34'ü (%14) erkek olmak üzere, 242 hasta ameliyat edildi. Hastaların 195'inde (%80) usg ve sintigrafi aynı yeri lokalize ederken, 40'ında (%16) usg veya sintigrafi ile adenom görülmesine rağmen lokalizasyon açısından birbirleri ile uyumsuz idi. Hastaların 7'sinde (%4) ise adenom yeri ne usg ne de sintigrafi ile lokalize edilemedi. Bu hastalara bilateral boyun eksplorasyonu uygulandı. Bu hastaların hepsinde tek adenom olduğu gözlendi. Ameliyat gözleminde paratiroid adenomun 2 hastada üst polde, 2 hastada alt polde, 1 hastada intratimik, 1 hastada intratiroidal ve 1 hastada retroözefageal olarak yerleştiği saptandı. Hastalardan tümüne intraoperatif parathormon bakısı yapıldı ve parathormon değerlerinin normal aralığa gerilediği gözlendi. Patoloji sonucu tüm hastalarda paratiroid adenomu olarak saptandı. Takip süresince persistans veya nüks saptanmadı.

Sonuç
pHPT 'nin en sık nedenin tek adenom olması ve usg ile sintigrafinin birlikte kullanımı ile lokalizasyon başarısının yaklaşık %90 olması bilateral boyun eksplorasyonu ihtiyacını azaltmıştır ve hedefe yönelik minimal invaziv paratiroid cerrahisini ön plana çıkarmıştır. Ameliyat öncesi görüntülemesi negatif olan hastalarda iyi bir embriyoloji ve anatomi bilgisi eşliğinde uygulanacak bilateral boyun eksplorasyonunun başarı oranı oldukça yüksektir.

P-118
Persistan Hiperparatiroidizmde Cerrahi: Adenom Nerede?

Volkan Sayur, Murat Özdemir, Safa Vatansever, Özer Makay, Gökhan İçöz, Mahir Akyıldız
Ege Üniversitesi, Tıp Fakültesi, Genel Cerrahi Ana Bilim Dalı, İzmir

Amaç
Başarısız paratiroidektomi sonucu gelişen persistan hiperparatiroidi az görülen, ancak tekrarlayan cerrahiler sebebiyle artmış komplikasyon riski olan yönetimi zorlu bir problemdir. Bu çalışma ile persistan hiperparatiroidi hastalarında klinik yönetimi ve atlanmış adenomların yerleşimini irdelemeyi amaçladık.

Gereç-Yöntem
Kliniğimizde 2011-2016 tarihleri arasında pHPT nedeniyle ameliyat edilen persistan hiperparatiroidili hastalar geriye dönük olarak incelendi. Hastaların demografik verileri, preoperatif klinik özellikleri, radyolojik ve biyokimyasal verileri, uygulanan ameliyat tipleri, patoloji sonuçları değerlendirildi.

Bulgular
Belirtilen sürede, 258 pHPT'li hasta içerisinden 16 persistan hiperparatiroidi tanılı hasta opere edildi. Persistan hiperparatiroidili hastaların 15'inin (%94) ilk ameliyatı dış merkezde idi. On iki kadın (%77), 4 (%23) erkekten oluşan hasta grubunun ortalama yaşı 56 (44-72) idi. Ondört hastada görüntüleme yöntemleri ile preoperatif lokalizasyon çalışmasında adenom yeri tespit edildi. Bu hastalara odaklanmış yaklaşım uygulandı. İki hastaya bilateral boyun eksplorasyonu uygulanırken bu hastalardan 1 tanesine eş zamanlı total tiroidektomi eklendi. Hastalardan 14'üne (%87) intraoperatif hızlı parathormon (İOPTH) bakısı yapıldı. İOPTH bakısı yapılan tüm hastalarda parathormon değerlerinin normal aralığa gerilediği gözlendi. Patoloji sonuçları 15 (%93) hastada paratiroid adenomu ve 1 (%7) hastada ise paratiroid bez hiperplazisi şeklinde raporlandı. Yerleşim yeri açısından incelendiğinde adenom, 2 hastada intratimik, 1 hastada retrosternal, 1 hastada intratiroidal, 1 hastada retrofarengeal yerleşimli idi. Diğer hastalarda olağan lokalizasyonda idi. Ayrıca bir hastada dual adenom tespit edildi. Hastaların takiplerinde persistans veya nüks saptanmadı.

Sonuç
Persistan hiperparatiroidi tanılı hastalar değerlendirilirken, mutlaka preoperatif görüntüleme yöntemleri ile lokalizasyon çalışmaları tekrar edilmeli ve hastalar en baştan ele alınmalıdır. Preoperatif olarak adenom yeri lokalize edilemeyen hastalara bilateral boyun eksplorasyonu uygulanmalı ve paratiroid bezlerinin embriyolojik gelişimi göz önüne alınarak yerleşebileceği tüm anatomik lokalizasyonlara bakılmalıdır. İOPTH ve/veya frozen gibi doğrulama yöntemlerinin yeri bu olgularda yadsınamaz.

P-119
Tek Kesiden Endoskopik Retroperitoneal Adrenalektomi: Olgu Sunumu

Nihat Aksakal, Selim Doğan, Umut Barbaros, Selçuk Mercan
İstanbul Üniversitesi, İstanbul Tıp Fakültesi, Genel Cerrahi Anabilim Dalı, İstanbul

Amaç
Laparoskopik adrenalektomi ilk kez 1992 yılında M.Gagnier tarafından tanımlanmış hemen ardından 1993 yılında Selçuk Mercan tarafından endoskopik retroperitoneal adrenalektomi (ERA) ilk kez uygulanmıştır (1,2). Minimal invaziv cerrahi tekniklerinde yaşanan hızlı gelişmeler sonucu günümüz adrenal cerrahisinde (başta selim lezyonlar olmak üzere) laparo/endoskopik girişimler altın standart haline gelmiştir (3). Minimal invaziv cerrahiye bağlı olarak daha az ağrı, daha az yara yeri problemleri, daha kısa hastane yatış süreleri ve daha erken mobilizasyon gibi faydalar sağlanmıştır. Son yıllarda daha sık uygulanmaya başlanan tek kesiden yapılan laparo/endoskopik girişimler hastalar için özellikle daha iyi kozmetik fayda sağlamaktadır.

Olgu
Hipertansiyon ve hipokalemi (Conn Sendromu) nedeniyle tetkik edilen 48 yaşında kadın hastanın yapılan batın MRI görüntülemesinde sol surrenal yerleşimli 3,5 cm çapında solid kitle saptanması üzerine sol adrenalektomi kararı alındı. Daha önce geçirilmiş batın cerrahisi nedeniyle transperitoneal girişimin güç olacağının öngörülmesi üzerine hastaya tek kesiden posterior endoskopik adrenalektomi önerildi. Hastaya işlem detayı anlatıldıktan sonra yazılı onam alındı. Hasta entübe edildikten sonra yüzüstü yatar pozisyona çevrildi. Hastanın alt kotlarına ve anterior süperior iliak çıkıntılarına birer adet destek konularak karnın basıya uğraması engellendi. İlk olarak 12. kot kenarının 2.5 cm lateralinden yapılan yaklaşık 3cm'lik kesi ile açık olarak retroperitoneal bölgeye ulaşılmasının ardından balon dissektör yardımı ile retroperitoneal bölge disseke edildi. Daha sonra tek kesiden girişim için tasarlanmış olan üç yollu port girildi. Ameliyat sırasında açılanabilen endoskopik dissektör ve grasper ile bipolar enerjili damar kapama-kesme aleti kullanıldı. Künt ve keskin disseksiyonla adrenal bez serbestlendikten sonra adrenal ven bipolar enerji cihazı ile mühürlenerek kesildi. Eksize edilen kitle endoskopik organ torbasına konularak port kesisinden bütün olarak dışarı alındı. Yaklaşık 45 dakika süren ameliyat sırasında komplikasyon olmadı. Hasta ameliyat sonrası 1. gününde sorunsuz taburcu edildi.

Tartışma
Açık cerrahi ile kıyaslandığında daha az kesiye baglı olarak daha az ağrı olması, yaraya bağlı komplikasyonların daha az görülmesi, hastanede kalış süresinin daha kısa olması ve gündelik yaşama daha erken dönülmesi gibi hasta faydalanımlarının yanında cerraha daha iyi görüntü sağlaması, kot ve diğer karın içi organların ekartmanına çoğunlukla gereksinim duyulmaması gibi avantajlar nedeniyle de minimal invaziv cerrahi girişimler son yıllarda oldukça öne çıkmıştır. Geçirilmiş batın cerrahisi olan ve bilateral girişim planlanan olgularda ERA transabdominal girişimlere tercih edilebilir. ERA tekniğinde hangi tarafta olursa olsun organ ekartmanı için 4. bir porta ihtiyaç duyulmaması ve bu tekniği sık uygulayan cerrahların dar alanda çalışmaya alışkın olmaları tek delikten ERA girişimlerine de olanak sağlamıştır. Tek kesi cerrahisinde dezavantaj olarak öne çıkan en az 2 cm'lik port giriş yeri kesisi, adrenal cerrahisinde kitlenin çıkarılması için kullanılmaktadır. Bu durumda konvansiyonel ERA'da kullanılan diğer iki port girişinin bu yöntemde kullanılmaması hem ağrı açsından hem de kozmetik açıdan hastaya fayda sağlamaktadır. Yine üç portla yapılan konvansiyonel ERA tekniğinde dar alan nedeniyle aletlerin kesişmesi bazen kaçınılmaz olmaktadır. Tek kesili cerrahi için özel tasarlanmış el aletleri sayesinde aletlerin kesişmesinin de önüne geçilebilmektedir.

Sonuç
Kozmetik kaygısı olan seçilmiş olgularda tek kesiden ERA tercih edilebilir güvenli bir yöntemdir . Ancak cerrahın yeterli minimal invaziv adrenal cerrahisi deneyimi olması ve uygulanacak olgunun doğru bir şekilde seçilmesi gerekmektedir (4).

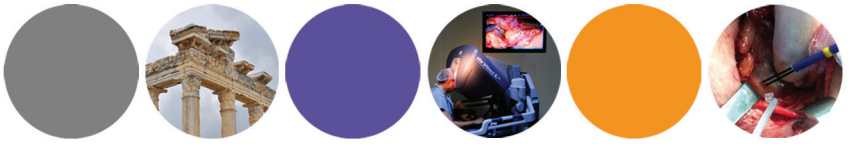

ENDOKRİN CERRAHİSİ DERNEĞİ

ECD

1995

